

Microsporidiose

2 casus uit het UMCG
en overzicht fumagilline

Wouter Rottier
Greetje Kampinga

Werkgroep Klinische Parasitologie (NVP)
Dinsdag 21 januari 2020, Utrecht

Casus 1



Man
1951



Piv 2, diverticulitis,
azitromycine-onderhoud,
behandeling voor
Aspergillus in sputum
2017-10: metronidazol bij
Dientamoeba fragilis

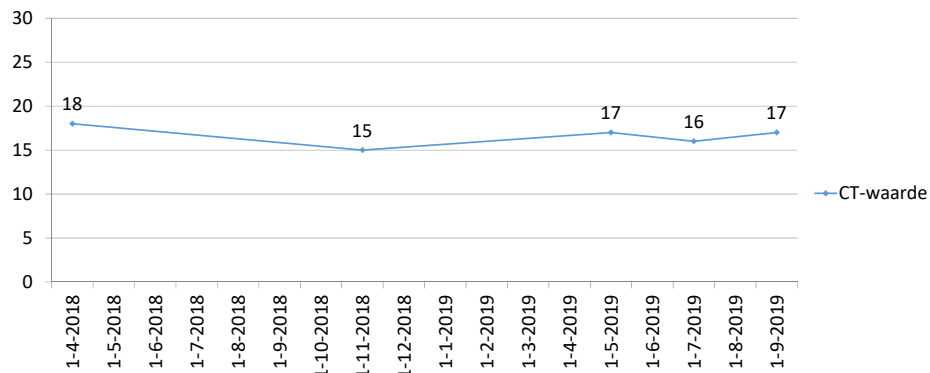


2014-02: longTx
enkelvoudig bij alfa-1-
antitrypsinedeficiëntie

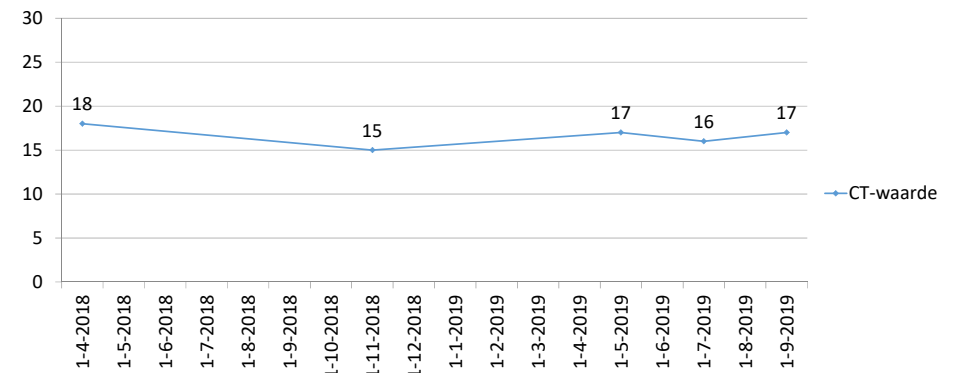


MMF 2dd1000mg
Tacrolimus
Prednisolon

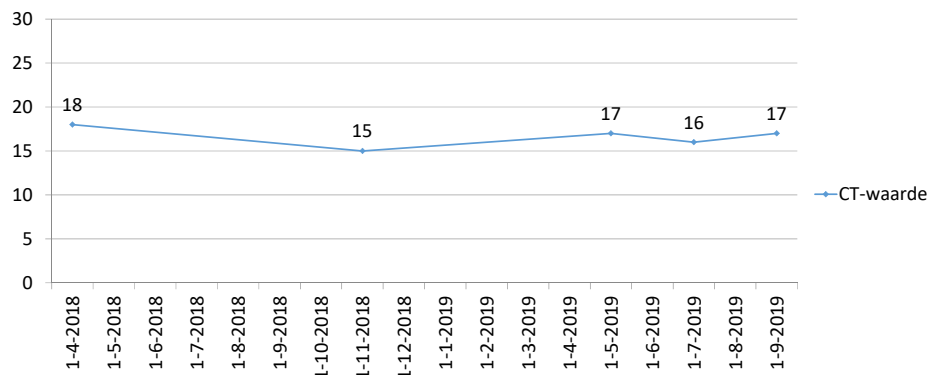
Klachten	↑
MMF	↓
Albendazol	



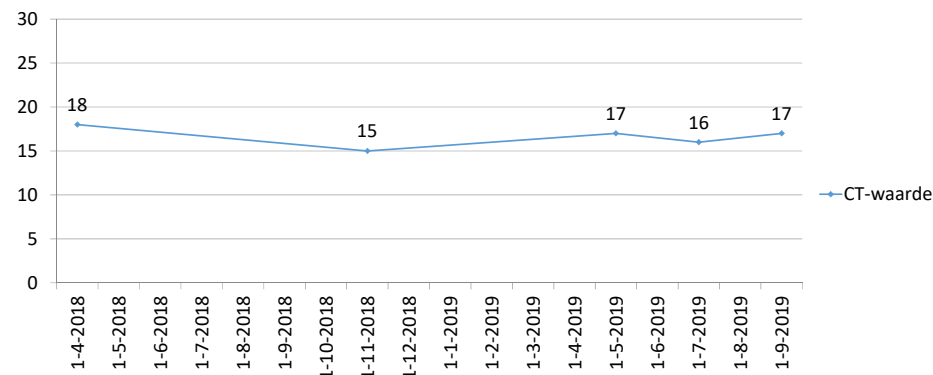
Klachten	↑	±
MMF	↓	×
Albendazol		



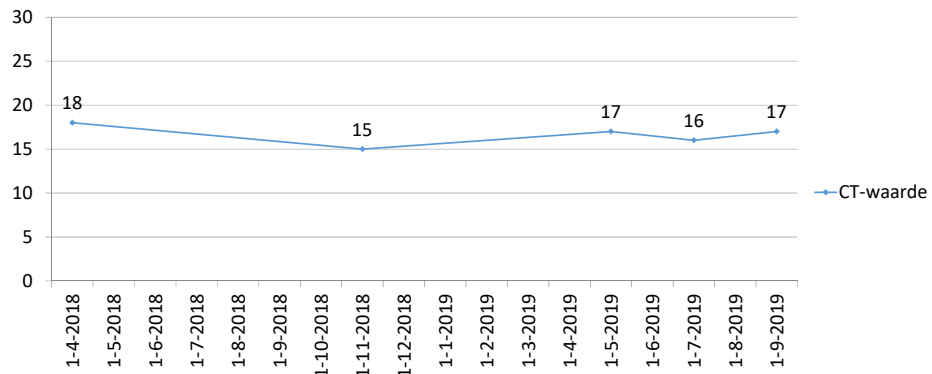
Klachten	↑	±	↓
MMF	↓	x	x
Albendazol			



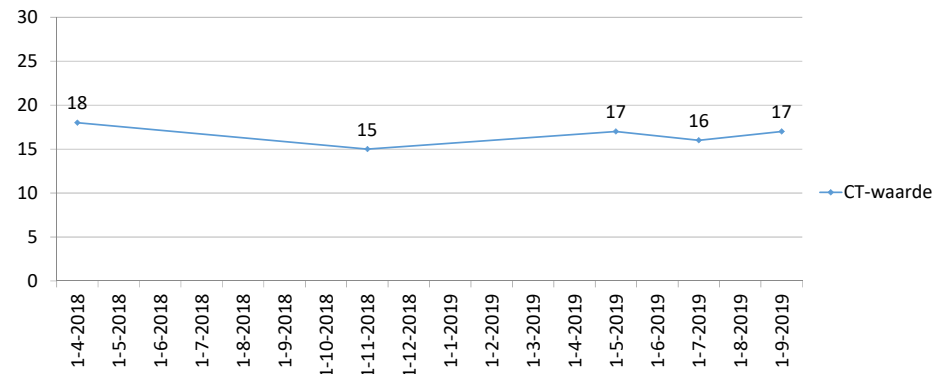
Klachten	↑	±	↓	x
MMF	↓	x	x	↑
Albendazol				



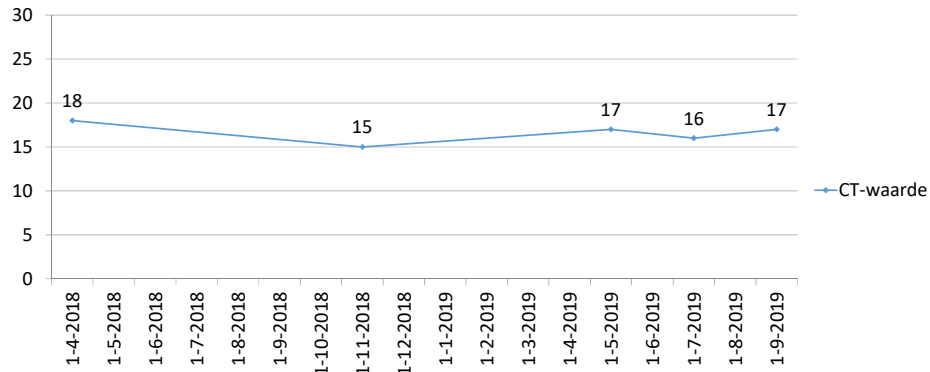
Klachten	↑	±	↓	x	↑ --- ↓
MMF	↓	x	x	↑	=
Albendazol					2 wk



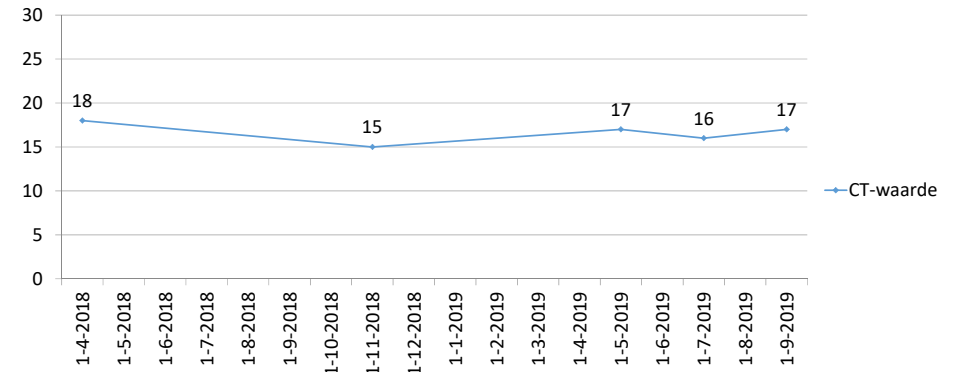
Klachten	↑	±	↓	x	↑ --- ↓	↑
MMF	↓	x	x	↑	=	x
Albendazol					2 wk	



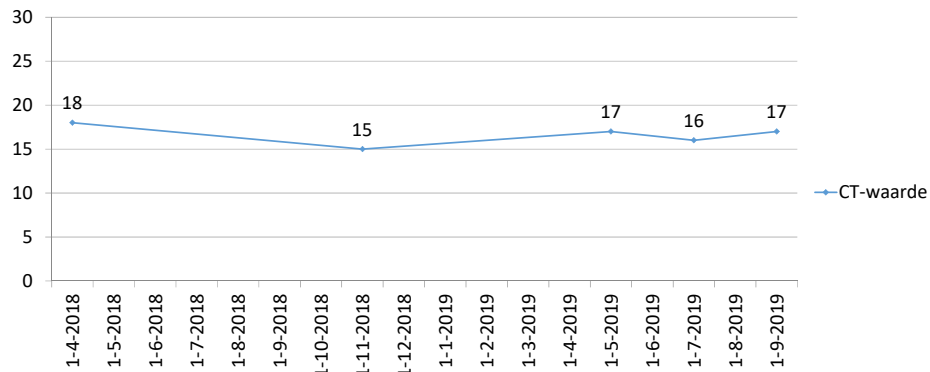
Klachten	↑		±	↓	×	↑ --- ↓	↑	↓
MMF	↓		×	×	↑	=	×	×
Albendazol						2 wk		6 wk



Klachten	↑		±	↓	×	↑ --- ↓	↑	↓	=
MMF	↓		×	×	↑	=	×	×	↑
Albendazol						2 wk		6 wk	



Klachten	↑		±	↓	×	↑ --- ↓	↑	↓	=	↓
MMF	↓		×	×	↑	=	×	×	↑	↑
Albendazol						2 wk		6 wk		



Casus 2



Man
1954



Primo CMV en reactivaties,
pulmonale aspergillose,
herpes zoster

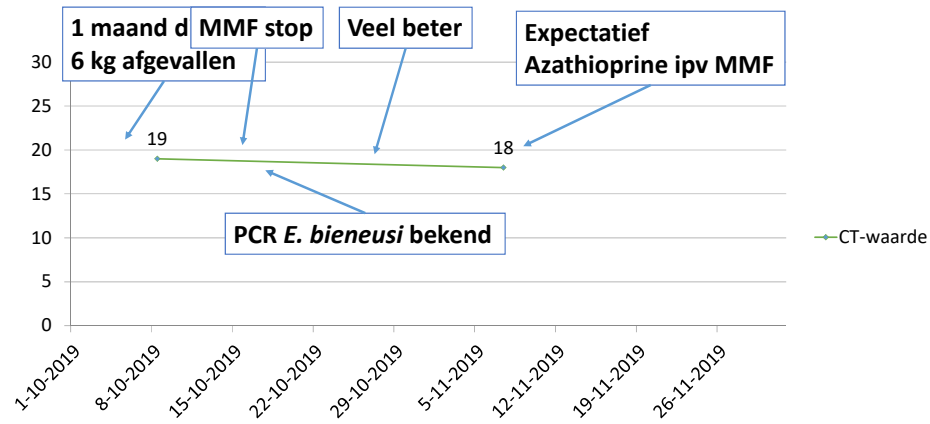


2014-02: longTx bij
longfibrose



MMF 2dd750mg
Tacrolimus
Prednisolon

Verloop load Enterocytozoön bieneusi



Literatuur effectiviteit fumagilline m.b.t. intestinale *E. bieneusi* bij transplantatiepatiënten

Zoekstrategie

Pubmed
 fumagillin[tiab] AND
 (microsporidi*[tiab] OR enterocytozoön[tiab] OR bieneusi[tiab])
 + humans

52 resultaten

Focus op:

- transplantatiepatiënten
- uitkomst behandeling

FUMAGILLIN TREATMENT OF INTESTINAL MICROSPORIDIOSIS

JEAN-MICHEL MOLINA, M.D., MURIEL TOURNEUR, M.D., CLAUDINE SARFATI, M.D., SYLVIE CHEVRET, M.D., AMAURY DE GOUVELLO, M.D., JEAN-GÉRARD GOBERT, M.D., SUNA BALKAN, M.D., AND FRANCIS DEROUIN, M.D., FOR THE AGENCE NATIONALE DE RECHERCHES SUR LE SIDA 090 STUDY GROUP*

N Engl J Med, Vol. 346, No. 25 · June 20, 2002

VARIABLE	PLACEBO GROUP (N=6)	FUMAGILLIN GROUP (N=6)	P VALUE
Patients with clearance of parasites by days 15 and 17 — no. (%)	0 (0)	6 (100)	0.002

nfectie
 CD4 > 200/mm³
 r, 1 lever)
 2 patiënten met trombocytengetal <75x10⁹/L
 Volledig herstel na einde behandeling
 (geen bloedingen of purpura)

Gerandomiseerd naar:
 - fumagilline 14 dagen 3dd20mg (beide Tx-groepen)
 Na afloop ook patiënten placebo-groep behandeld met fumagilline -> opnieuw klaring in alle 6

Case-reports fumagilline (1)

Studie	# pt	VG	Fumagilline	Effect	Bijwerkingen etc.	Follow-up
Lanternier 2009	1	Levertx, HCV- reactivatie wv IFN + riba -> pancytopenie	4dd20mg 10 dagen	Resolutie sympt Microscopie/PCR	Trombopenie wv stop fumagilline	41 mnd: geen relaps
	2	Niertx	4dd20mg 10 dagen	Resolutie sympt Microscopie/PCR	Trombopenie	10 mnd: geen relaps
Champion 2010	N = 10	Niertx	3dd20mg 7-10 dagen	Resolutie sympt Microbiologisch	1x buikkrampen 4x trombopenie Daling tacrospiegel	Mediaan 11.5 mnd: geen relaps
Bukreyeva 2017	1	alloSCT GVHD chron	60 mg/dag 14 dagen	Resolutie sympt Microbiologisch	Trombopenie	6 mnd: geen relaps
	2	alloSCT GVHD chron	60 mg/dag 14 dagen	Resolutie sympt Microbiologisch	Trombopenie	6 mnd: geen relaps

Case-reports fumagilline (2)

Studie	VG	Fumagilline	Effect	Bijwerkingen etc.	Follow-up
Audemard 2012	Niertx (dysfunctie) Mammaca Cryptosporidium	3dd20mg 7 dagen	Resolutie sympt Microscopie	Aseptische meningitis Trombopenie	Geen neurol. sequelae
Desoubeaux 2013	6 jaar Lever/niertx	20 mg/dag 7 dagen	Resolutie sympt Microscopie	Geen	9 mnd: geen relaps
Godron 2013	8 jaar Niertx	20 mg/dag 7 dagen -> 2dd20mg 7 dagen	Resolutie sympt Microscopie	Trombopenie Neutropenie Daling tacrospiegel	6 mnd: geen relaps

Conclusies literatuur

- Verscheidenheid aan transplantatiepatiënten
 - Scherp contrast met beloop bij casus 1
Géén relapses
 - Trombocytopenie reversibel

Casus 1: man uit 1951

Voorgeschiedenis

2014-02: longTx enkelvoudig bij alfa-1-antitrypsinedeficiëntie

Piv 2, diverticulitis, azitromycine-onderhoud, behandeling voor *Aspergillus* in sputum

2017-10: metronidazol bij *Dientamoeba fragilis*

Immuunsuppressie:

- MMF 2dd1000mg
- Tacrolimus
- Prednisolon

2018-04	7 maanden diarree, 12 kg afgevallen MMF naar 2dd500mg -> sterke verbetering PCR <i>E. bieneusi</i> + niet opgemerkt
2018-10	Af en toe diarree, MMF stop
2018-11	Sterke verbetering klachten, PCR echter +
2019-01	Geen diarree, gewichtstoename Herstart MMF 2dd500mg
2019-05	Toename klachten, PCR + Albendazol 2dd400mg 2 weken
2019-07	Veel klachten na stoppen albendazol Geen nitazoxamide, MMF stop
2019-08	Enige verbetering klachten, PCR echter + 6 weken albendazol
2019-10	Geen enkele verbetering Stop albendazol, insluipen MMF
2019-12	Weinig diarree met loperamide 1dd MMF naar 2dd500mg

Casus 2: man uit 1954

Voorgeschiedenis

2014-02: longTx bij longfibrose

Primo CMV en reactivaties, pulmonale aspergillose, herpes zoster

Immuunsuppressie:

- MMF 2dd750mg
- Tacrolimus
- Prednisolon

2019-10-14	1 maand diarree, 6 kg afgevallen MMF stop
2019-10-17	PCR <i>E. bieneusi</i> blijkt + Effect stop MMF afwachten
2019-10-25	Sterke verbetering klachten Vooralsnog geen fumagilline In ander centrum nog <i>Campylobacter</i> +
2019-11-19	PCR +, geen afname load Start azathioprine ter vervanging MMF