

Erasmus MC
Universitair Medisch Centrum Rotterdam

'Ernstige' malaria in een reiziger zonder milt

Tien Nguyen
AIOS medische microbiologie, ErasmusMC
WAMM/ NVP, dinsdag 18 september, 2018

Met dank aan Jaap van Hellemond en Rob Koelewijn

Patiënt G. - 56 jaar

Voorgeschiedenis: 1985 miltectomie ivm auto ongeluk
SEH 11 maart: sinds 5 dagen koorts, hoofdpijn, dubbelzien, krachtsverlies
4 maart: retour Guinee, verblijf 1 maand, geen malaria profylaxe

Aanvullend onderzoek:
Lichte leverenzymstoornissen, bilirubine 26,
CRP 61, trombocyten 83 (150- 370),
LD 456 (< 248U/L)
natrium 128

Normaal: Hb, ureum,
kreatinine,
leukocyten



Beleid:

Voorgeschiedenis: 1985 miltectomie ivm auto ongeluk
SEH 11 maart: sinds 5 dagen koorts, hoofdpijn, dubbelzien, krachtsverlies
4 maart: retour Guinee, verblijf 1 maand, geen malaria profylaxe
Aanvullend onderzoek: lab

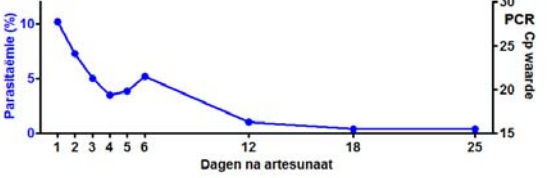
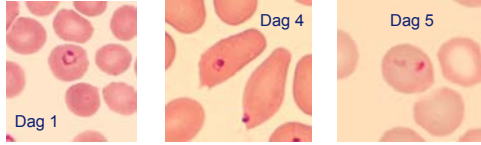
→ *Plasmodium falciparum*, parasitaemie 10,2%!
1 schizont, geen gametocyten

Diagnose: Ernstige malaria tropica obv hyperparasitaemie

Beleid:
- Artesunaat iv
- Overplaatsing; IC opname



Beloop parasitaemie

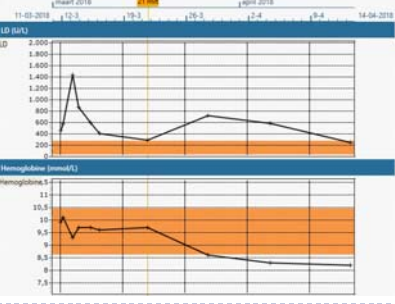



Ziekte ernst?

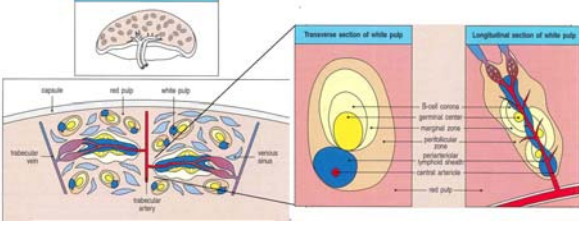

Dag 4

Levend/ dood?

- Klinisch goed, 1 dag IC, ontslag na 5 dagen
- 3 dagen artesunaat en 3 dgn malarane



De milt

Onderverdeling milt:

Red pulp: - Netwerk van vezels en mp
- Opslag erythrocyten
- Verwijderen erythrocyten
→ Bloodfilter

White pulp: - Netwerk van 'lymfknoten'
- T cel zone (PALS), B cel zone (follikels)
- Verwijderen micro-organismen
→ Immun respons

Bij malaria:
- Filteren geïnfecteerde erythrocyten
door: antigen expressie, vervormbaarheid, etc.
- 'Pitting' erythrocyten
- ...

Literatuur:

TRANSACTIONS OF THE ROYAL SOCIETY OF TROPICAL MEDICINE AND HYGIENE (1987) 81, 233-234

Plasmodium falciparum malaria in an asplenic man

ABRAHAM ISRAELI¹, MERVYN SHARON² AND MORDE A. EYDHIN³
¹Department of Medicine B, and ²Clinical Infectious Disease Unit, Department of Clinical Microbiology, Hadassah University Hospital, Jerusalem, Israel

Literatuur:

Central Role of the Spleen in Malaria Parasite Clearance The Journal of Infectious Diseases 2002

Kesinee Chotivanich,¹ Ratchanee Udomsangpetch,² Rose McGready,^{3,4} Stephane Proux,⁵ Paul Newton,^{6,4} Sasithon Pukrittayakamee,⁷ Sornchai Looareesuwan,¹ and Nicholas J. White^{8*}

¹Faculty of Tropical Medicine and ²Department of Pathobiology, Faculty of Science, Mahidol University, Bangkok, and ³Shoklo Malaria Research Unit and Mae Sot Hospital, Mae Sot, Tak Province, Thailand; ⁴Oxford Department of Tropical Medicine, John Radcliffe Hospital, Oxford University, Oxford, United Kingdom

→ Duidelijke vertraagde klaring parasieten na artesunaat behandeling.

Tevens:

- Wekelijkse *P. falciparum* ex vivo kweken: geen groei
- Bij miltloze patiënten geen expressie van 'ring-infected erythrocyte surface antigen' (RESA) op celmembran van erythrocyten.

Literatuur:

October 2009 PLOS ONE

Absence of Erythrocyte Sequestration and Lack of Multicopy Gene Family Expression in *Plasmodium falciparum* from a Splenectomized Malaria Patient

Anna Bachmann¹, Claudia Esser¹, Michaela Petter^{1,2*}, Sabine Predehl¹, Vera von Kalckreuth^{1,2}, Stefan Schmiedel¹, Iris Bruchhaus¹, Egbert Tannich^{1,3}

¹Harboldt-Nachrichten-Institut für Tropische Medizin, Hamburg, Germany

51 jrg ♂ uit Afrika, verdacht voor lymfoom waarvoor splenectomie → Pathologie: malaria pigment. Diagnose: hyperreactieve malaria splenomegalie.

3 wkn na OK, parasitaemie P.f.: 24% (alle stadia; na 14 dgn klaring).

M&M: Ex vivo kweken
PCR op expressie genen.
Binding studies

Resultaten:

- Malaria parasieten van patiënte: Geen expressie van var genen.
- Expressie van een aantal var genen in ex vivo kweken daarbij ook binding aan verschillende endotheelreceptoren.

Take home message:

- Hoge parasitaemie (tot 40%) bij miltloze patiënten, echter correlatie met ernst van ziekte is anders dan normaal.
- *P. falciparum* infectie bij miltloze patiënt:
 - Uitstrijk: alle stadia à vue (niet bij ons patiënt)
 - Andere expressie van antigenen / geen sequestratie
- Langere follow up noodzakelijk, omdat 'parasieten' langer dan gebruikelijk in de circulatie blijven.
NB: geen resistentie

Dank U voor uw aandacht!

Vragen?