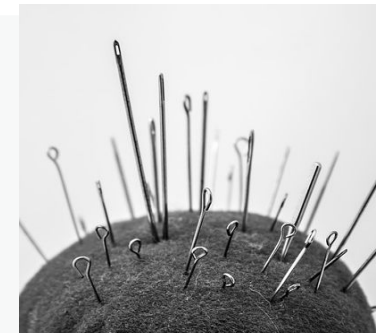


Het kan alleen maar malaria zijn

Jan Weel, arts microbioloog



Koorts uit de tropen



DD ≠ idee

- Half mei 2017
- Vrijdagmiddag: 15.30
- **Huisarts** belt Izore:

- Man
- 38 jaar
- Twee dagen geleden teruggekomen uit Thailand
- Is daar 4 weken geweest
- Komt daar regelmatig voor zijn werk
- Gebruikt geen malaria profylaxe
- Heeft nu hoofdpijn en koorts

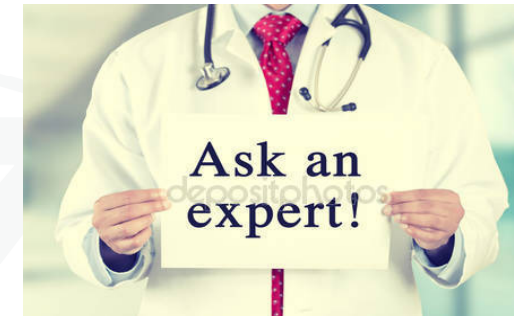Malaria diagnostiek

In Friesland

- Malaria antigeen test (Binax NOW) ----
- Dikke Druppel ----
- Bloedbeeld (Leuco's, thrombo's) L: 14.7
Thr:168

Geen malaria

Wat dan wel ???



Welke infecties kan je in Thailand nog meer oplopen die gepaard gaan met hoofdpijn en koorts

Beleid:

- Man met hoge koorts, maar niet bedreigd ziek (bloeddruk goed, maakt geen zeer zieke indruk).
- Malaria uitgesloten.
- Bloedkweken afgenomen.
- DD met meneer besproken, incl. diagnostiek mogelijkheden.
- Nu naar huis met paracetamol.
- Morgen even contact.
- Brief naar de huisarts.

Zaterdag 07.00 uur

Man is terug op SEH:

Nog steeds 38 jaar
Zeer forse hoofdpijn, koorts wel gedaald (paracetamol).
Heel slecht geslapen.
Klaagt nu ook over spierpijn (met name benen).

Beleid SEH

- Consult neuroloog
- Nieuw bloedonderzoek
- Nieuw malaria onderzoek

Neuroloog verricht een Liquorpunctie (LP):

117 leucocyten, 50% neutrofiële granulocyten,
50% monocuclaire cellen.

Eiwit normaal

Glucose laag normaal

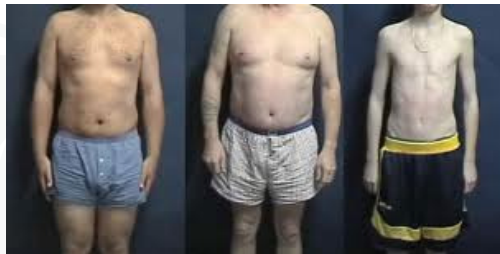- Virale meningitis
- Bacteriële meningitis

PCR op liquor en bloed

Enterovirus en parechovirus	---	---
Influenza	nv	
Pneumokok	---	---
Meningokok	---	---
Leptospirose	nv	++

Ct bloed: 31

Conclusie: "Lepto"



Klein en dun

Op verzoek nog de Leptocheck (detecteert
IgM-antistoffen tegen leptospirose) gedaan:

negatief

Onbehandelde leptospirose

- Na dit acute stadium
- Een tweede, immunologisch "stadium"
- In immunologisch stadium: ernstige nier en levercelschade. Tevens thrombopathie. Dan ook longbloedingen met hoge mortaliteit.

Conclusies:

- **Blijf bij koorts uit de tropen nadenken**
- **Weet wanneer je welke diagnostiek kunt inzetten (geldt overigens voor elke diagnostische bepaling)**
- **Ook bij Leptospirose kan vroegdiagnostiek het verschil maken tussen gemakkelijke behandeling en lethale aandoening**