


## Casus (1)

- Vrouw 39 jr, >1 jaar veranderd onlastingspatroon (brijig) en 3-4x per jaar heftige buikpijn aanvallen, re-onder in de buik
- Tot 19 jaar in Armenië gewoond, nadien in NL
- Reisnamnes: 2017 Spanje, Kreta, Kos, Lanzerote
- Lab: geen eosinofilie (leu 6,4; eo's  $0.06 \times 10^9/L$ )
- Ca. jaar geleden een buitenlandse homeopaat in NL bezocht. Kruidenklysma toegediend gekregen
- Internist stuurt bijgaande foto van "worm" bij de feces aan MMB met vraag wat dit kan zijn?



## Aanvullende info n.a.v. vragen

- Nooit eerder 'wormen' gezien in feces
- Daarna ook nooit meer gezien
- De 'wormen' leefden nog en werden pas zichtbaar nadat de homeopaat had geroerd
- Gezien morfologie lijkt het te gaan om larven van een vlieg-achtige
- Intestinale myiasis?



## Intestinale myiasis (1)

- Myiasis: infectie van vertebraat met larve van vlieg
- Intestinale vorm: asymptomatisch, larven zichtbaar in feces, buikklachten, diarree, anale jeuk, eosinofilie
- Oorzaak: per ongeluk consumeren van eieren of larven of mogelijk via directe invasie via de anus
- Associatie met verblijf in onhygiënische situaties
  - Vb water drinken uit open waterbassins
  - Veel vliegen op voedsel
- Klachten over na uitscheiding van de larve(n)



## Intestinale myiasis (2)

- Kan van verschillende vliegen zijn, o.a.:
  - *Muscina stabulans*, larve ca. 3 mm. In beschreven casus gevonden na kweek van feces
  - *Eristalis tenax*, 2,5-3 cm ('rat-tailed maggot')
  - *Clogmia albipunctata*

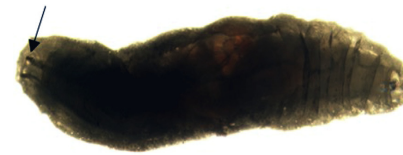
C. Carranza-Rodríguez, CMI in press

A. Amoroso, Clin Infect Dis 2015;61(3):480–1

N.A. El-Dib et al. J of Infection and Public Health. 2019



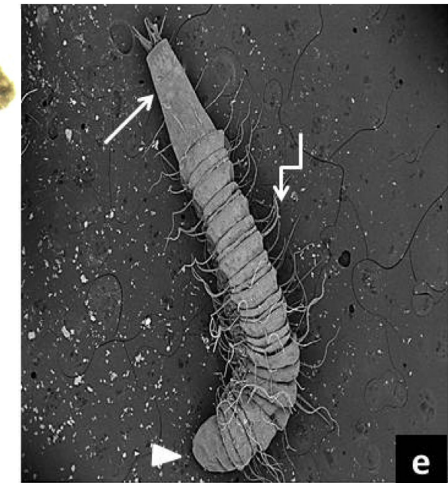
## Larvae bij intestinale myiasis



*Muscina stabulans* ca. 3 mm



*Eristalis tenax*  
2,5 - 3 cm



*Clogmia albipunctata*  
1 - 1,2 cm



## Casus intestinale myiasis?

- Opvallend veel larvae:  $n \geq 11$
- Opvallend dat nooit eerder is gezien en ook niet meer nadien, terwijl grootte maakt dat makkelijk zichtbaar zou moeten zijn
- Hield klachten nadien

Conclusie:

waarschijnlijk onbetrouwbare homeopaat




## Of rare eetgewoonte?



Casu marzu is a Sardinian sheep milk cheese that literally translates to 'rotten cheese', and contains live maggots in it.

Casu marzu (Sicilië)  
Bij Europese wetgeving mag deze kaas formeel niet meer worden verkocht



Rare jongens die Romeinen!

