

# Een pasgeborene met koorts...

pneumonie of toch slechte lucht?

Theo Mank

# Casus

Spoedeisende hulp SpaarneGasthuis Haarlem

♂ 20 dagen oud

O/ geïrriteerde zuigeling,

temp: 38.9°C

HR&RR: niet verhoogd

Auscultatie hart en longen: geen abnormaliteiten

Lever/ milt: niet vergroot

Lab/

bloedbeeld + CRP + urinesediment

bloedkweek / urinekweek

# Casus

Lab/

Hb	8,3	6 – 9	mMol/l
Leuco	7,3	6 – 17	*10 <sup>9</sup> /l
Thrombo	27	150- 600	*10 <sup>9</sup> /l
CRP	125	0 – 10	mg/l

# Casus

Lab/

Hb	8,3	6 – 9	mMol/l
Leuco	7,3	6 – 17	*10 <sup>9</sup> /l
Thrombo	27	150- 600	*10 <sup>9</sup> /l
CRP	125	0 – 10	mg/l

Lumbaalpunctie

# Casus

A/

♂ 20 dagen voor presentatie à terme geboren in Spaarnegasthuis

- vader en moeder waren 10 maanden voor zijn geboorte vanuit Erithrea naar Nederland geëmigreerd.
- een jaar voor de zwangerschap werd moeder, in een vluchtelingenkamp in Ethiopie, behandeld voor malaria (Plasmodium species + behandeling onbekend)
- partus verliep ongecompliceerd; gezonde jongen, geboortegewicht boven 50<sup>th</sup> percentiel ....echter.....moeder ontwikkelde koorts tijdens partus....

# Casus

A/

♂ 20 dagen voor presentatie à terme geboren in Spaarnegasthuis

- vader en moeder waren 10 maanden voor zijn geboorte vanuit Eritrea naar Nederland geëmigreerd.
- een jaar voor de zwangerschap werd moeder, in een vluchtelingenkamp in Ethiopie, behandeld voor malaria (*Plasmodium* species + behandeling onbekend)
- partus verliep ongecompliceerd; gezonde jongen, geboortegewicht boven 50<sup>th</sup> percentiel ....echter.....moeder ontwikkelde koorts tijdens partus....  
aktieve *Plasmodium vivax* infectie

# Casus

A/

♂ 20 dagen voor presentatie a terme geboren in Spaarnegasthuis

- vader en moeder waren 10 maanden voor zijn geboorte vanuit Eritrea naar Nederland geëmigreerd.
- een jaar voor de zwangerschap is moeder, in een vluchtelingenkamp in Ethiopie, behandeld voor malaria (*Plasmodium* species + behandeling onbekend)
- Partus verliep ongecompliceerd; gezonde jongen, geboortegewicht boven 50<sup>th</sup> percentiel ....echter.....moeder ontwikkelde koorts tijdens partus....  
aktieve *Plasmodium vivax* infectie
- ♂ malaria niet aantoonbaar

# Casus

Spoedeisende hulp SpaarneGasthuis Haarlem

♂ 20 dagen oud

O/ geïrriteerde zuigeling,

temp: 38.9°C

HR&RR: niet verhoogd

Auscultatie hart en longen: geen abnormaliteiten

Lever/ milt: niet vergroot

Lab/

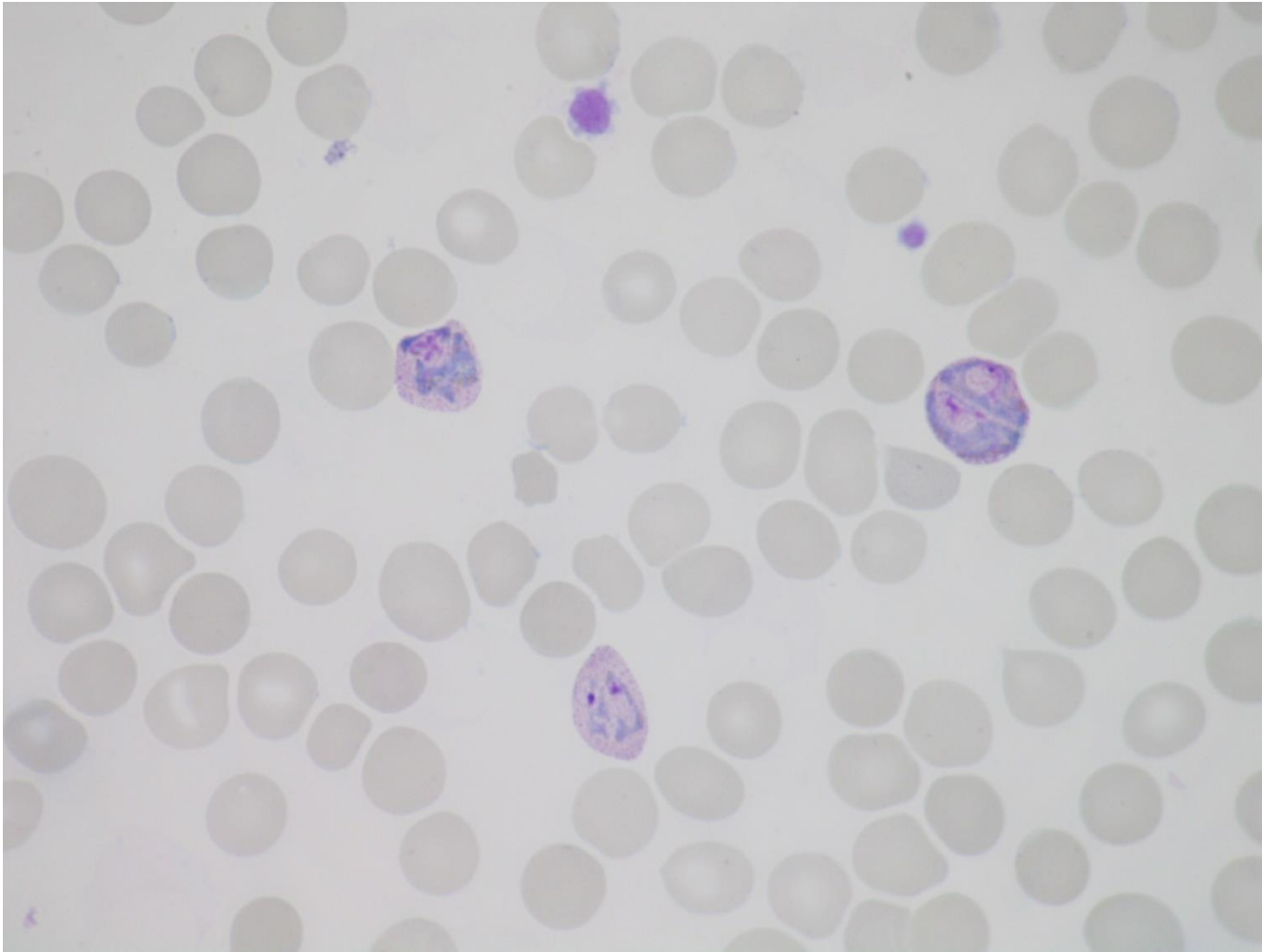
bloedbeeld + CRP

urinesediment

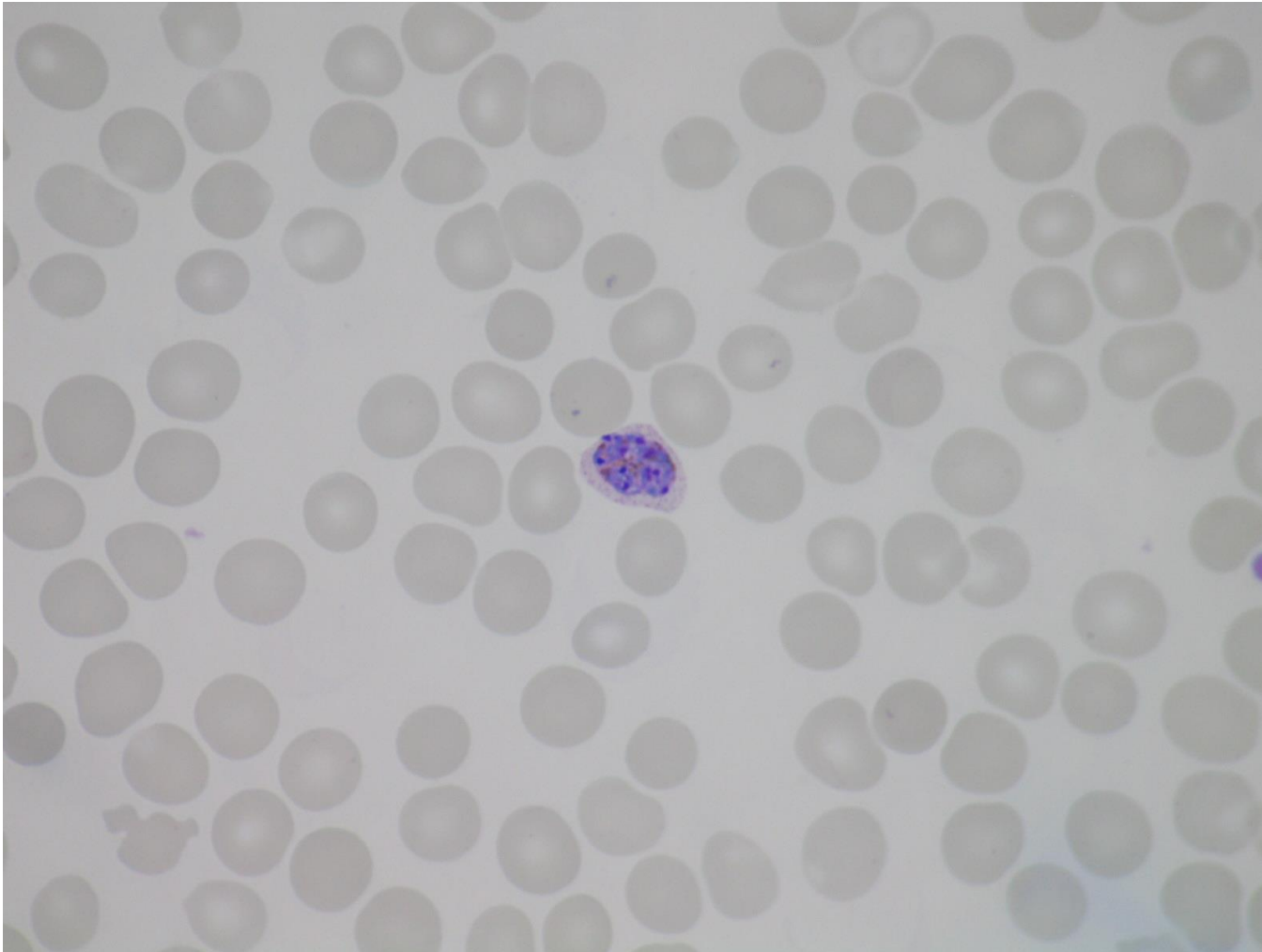
bloed + urinekweek

malaria onderzoek





Giemsa gekleurde bloeditstrijk; erythrocyten, thrombocyten en drie met *P.vivax* trofozoieten geïnfecteerde erythrocyten (verg x1000)



Giemsa gekleurde bloeditstrijk; erythrocyten, thrombocyten en *P. vivax* schizont (verg x1000)

# Casus

Rx /

Chloroquine 3 dagen

ontslag ziekenhuis na 5 dagen 😊

controlebezoek na 2 weken: 😊 malaria screening negatief

# Diagnostiek Malaria

Moeder durante partus: *P. vivax*

♂ : negatief

♂ 7 dgn post partus : niet verricht (kind gezond; geen koorts)

♂ 20 dgn post partus : *P. vivax*

# Diagnostiek Malaria

Binax now ICT malaria test

QBC

microscopie bloeduitstrijk + dikke druppel

Moeder durante partus: *P. vivax*

♂ : negatief

♂ 7 dgn post partum : niet verricht (kind gezond; geen koorts)

♂ 20 dgn post partum : *P. vivax*

# Diagnostiek Malaria

Binax now ICT malaria test

QBC

microscopie bloeduitstrijk + dikke druppel

Moeder durante partus: *P. vivax* (*PCR confirmed*)

♂ : negatief (*PCR confirmed*)

♂ 7 dgn post partum : niet verricht (kind gezond; geen koorts)

♂ 20 dgn post partum : *P. vivax* (*PCR confirmed*)

12 weken zwangerschapsserum: malaria antistoffen aantoonbaar

navelstrengbloed: niet beschikbaar voor nader onderzoek (PCR)

# Casus

- Eerste gedocumenteerde casus van congenitale malaria in Nederland
- Moeder heeft in Ethiopie naar alle waarschijnlijkheid een *P. vivax* infectie doorgemaakt en is daarvoor onvolledig behandeld
- Tijdens zwangerschap activatie *P. vivax* hypnozoieten / tijdens partus koorts vanwege actieve *P. vivax* infectie
- Durante partus transmissie van enkele *P. vivax* geïnfecteerde erythrocyten naar baby

# Congenitale malaria

- Relatief zeldzame complicatie van malaria tijdens de zwangerschap
- combinatie van placenta barriere / maternale antistoffen / HbF
- Bij alle Plasmodium species mogelijk echter met name bij *P. falciparum* en *P. vivax*



# Congenitale malaria

- Bij immune moeders is risico van transplacentaire transmissie laag  
0.1 – 1.5% van de neonaten klinisch malaria  
Bij klinisch malaria episode: 1-4% risico op congenitale malaria
- Bij semi-immune / niet immune moeders 7-10% risico op transplacentaire transmissie
- Litt: USA 2000 – heden  
5 gedocumenteerde casussen congenitale malaria.  
Bij 1 casus: 7 maanden oud kind met koorts en anaemie; *P vivax*  
Moeder: 2 jaar voor zwangerschap geëmigreerd vanuit Guatamala , malaria in verleden met relaps in Guatamala.  
CAVE: delay in diagnose door gebrekkige anamnese

Table 1. Summary of documented congenital malaria cases in Europe

Authors	Endemic area + interval*	Symptoms in mother	Age of diagnosis /sex	Parasite	Treatment	Outcome	Profylaxis
de Pontual et al (4)	Congo, 2 years	None	6 weeks/ female	<i>P. malariae</i>	Oral chloroquine Bloodtransfusion	Complete recovery	None
Zenz et al (5)	Ghana, 1.5 years	None	8 weeks/ male	<i>P. falciparum</i> , <i>P. malariae</i>	Oral quinine hydrochloride	Complete recovery	None
Prior et al (6)	India, 5-7 months	Fever during pregnancy no treatment	26 days/ female	<i>P. vivax</i>	Intravenous quinine Bloodtransfusion	Complete recovery	None
Del Punta et al (7)	Pakistan, months before pregnancy	Fever during pregnancy treated as UTI	22 days/ female	<i>P. vivax</i>	Oral chloroquine	Complete recovery	None
Comellini et al (8)	Congo	Malaria in week of delivery	21 days	<i>P. vivax</i>	Oral quinine hydrochloride	Complete recovery	None
Vottier et al (9)	Guyana, 6 months before pregnancy	Malaria during pregnancy treated	21 days/ female	<i>P. vivax</i>	Oral chloroquine	Complete recovery	None
	Angola, 3 years	None	19 days/ female	<i>P. ovale</i>	Oral chloroquine	Complete recovery	None
Romero et al (10)	Ecuatorial Guinea, 1 month	None	3 weeks/fe male	<i>P. falciparum</i>	Oral mefloquine	Complete recovery	None

\* interval since last stay in endemic area and pregnancy

# Conclusie

- Relatief zeldzame complicatie van malaria tijdens de zwangerschap
- Bij alle Plasmodium species mogelijk echter met name bij *P. falciparum* en *P. vivax*
- Bij zwangeren met koorts; denk ook aan reisanamnese cq “malaria verleden”
- Diagnostiek pasgeborene: indien negatief (DD + evt. PCR) geen behandeling zo lang er geen symptomen zijn; bij ontwikkelen koorts; direct testen voor malaria
- Ontstaan klachten: gemiddeld na 5.5 weken; range 0 – 60 weken
- Rutgers MM, Clemens S, de Winter JP, Sloot SC, Jager MM, Mank TG. Congenital *Plasmodium vivax* malaria in a non-endemic country; a unique case in the Netherlands. Submitted for publication PJID



Review

## Congenital parasitic infections: A review

Yves Carlier<sup>a,b,\*</sup>, Carine Truyens<sup>a</sup>, Philippe Deloron<sup>c</sup>, François Peyron<sup>d</sup>

<sup>a</sup> Laboratoire de Parasitologie, Faculté de Médecine, Université Libre de Bruxelles (ULB), CP 616, Route de Lennik 808, 1070 Brussels, Belgium

<sup>b</sup> Department of Tropical Medicine, School of Public Health and Tropical Medicine, Tulane University, Suite 2210, 1440 Canal Street, New Orleans, LA 70112-2797, USA

<sup>c</sup> UMR 216, Institut de Recherche pour le Développement (IRD), Faculté de Pharmacie, Université Paris Descartes, 4 Avenue de l'Observatoire, 75006 Paris, France

<sup>d</sup> Service de Parasitologie, Hôpital de la Croix-Rouge, 93 Grande Rue de la Croix-Rouge, 69317 Lyon, France

### ARTICLE INFO

Article history:

Received 31 May 2011

Received in revised form 27 October 2011

Accepted 29 October 2011

Available online 7 November 2011

Keywords:

Congenital toxoplasmosis

Congenital Chagas disease

Congenital malaria

Placenta

Immune responses

### ABSTRACT

This review defines the concepts of maternal–fetal (congenital) and vertical transmissions (mother-to-child) of pathogens and specifies the human parasites susceptible to be congenitally transferred. It highlights the epidemiological features of this transmission mode for the three main congenital parasitic infections due to *Toxoplasma gondii*, *Trypanosoma cruzi* and *Plasmodium* sp. Information on the possible maternal–fetal routes of transmission, the placental responses to infection and timing of parasite transmission are synthesized and compared. The factors susceptible to be involved in parasite transmission and development of congenital parasitic diseases, such as the parasite genotypes, the maternal co-infections and parasitic load, the immunological features of pregnant women and the capacity of some fetuses/neonates to overcome their immunological immaturity to mount an immune response against the transmitted parasites are also discussed and compared. Analysis of clinical data indicates that parasitic congenital infections are often asymptomatic, whereas symptomatic newborns generally display non-specific symptoms. The long-term consequences of congenital infections are also mentioned, such as the imprinting of neonatal immune system and the possible trans-generational transmission. The detection of infection in pregnant women is mainly based on standard serological or parasitological investigations. Amniocentesis and cordocentesis can be used for the detection of some fetal infections. The neonatal infection can be assessed using parasitological, molecular or immunological methods; the place of PCR in such neonatal diagnosis is discussed. When such laboratory diagnosis is not possible at birth or in the first weeks of life, standard serological investigations can also be performed 8–10 months after birth, to avoid detection of maternal transmitted antibodies. The specific aspects of treatment of *T. gondii*, *T. cruzi* and *Plasmodium* congenital infections are mentioned. The possibilities of primary and secondary prophylaxes, as well as the available WHO corresponding recommendations are also presented.

© 2011 Elsevier B.V. All rights reserved.