UMC St Radboud

SKML deelnemersmiddag: evaluatie bloedpreparaten 2006

Samenvatting van presentatie:

Amsterdam 15 februari 2007

Trippenhuis

P. Beckers en T. Derks

Evaluatie bloedpreparaten 2006: onderwerpen

- Artefacten
- Differentiatie P. vivax – P. ovale
- Rol dikke druppel bij diagnose
- Geen malaria maar.....

Artefacten: geen malaria parasieten in monster 2006-1 B327

Dubieuze structuren die lijken op jonge ringstadia van *Plasmodium sp*.

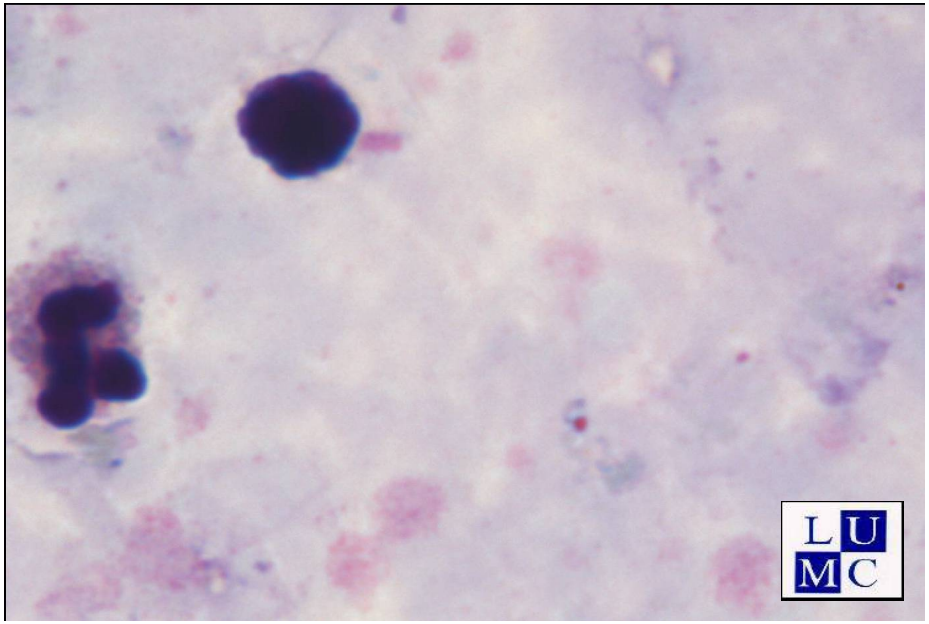

UMC St Radboud

Artefacten: geen malaria parasieten in monster 2006-1 B327

Bij het vinden van verdachte structuren

is het vragen om herhaling onderzoek aan te raden

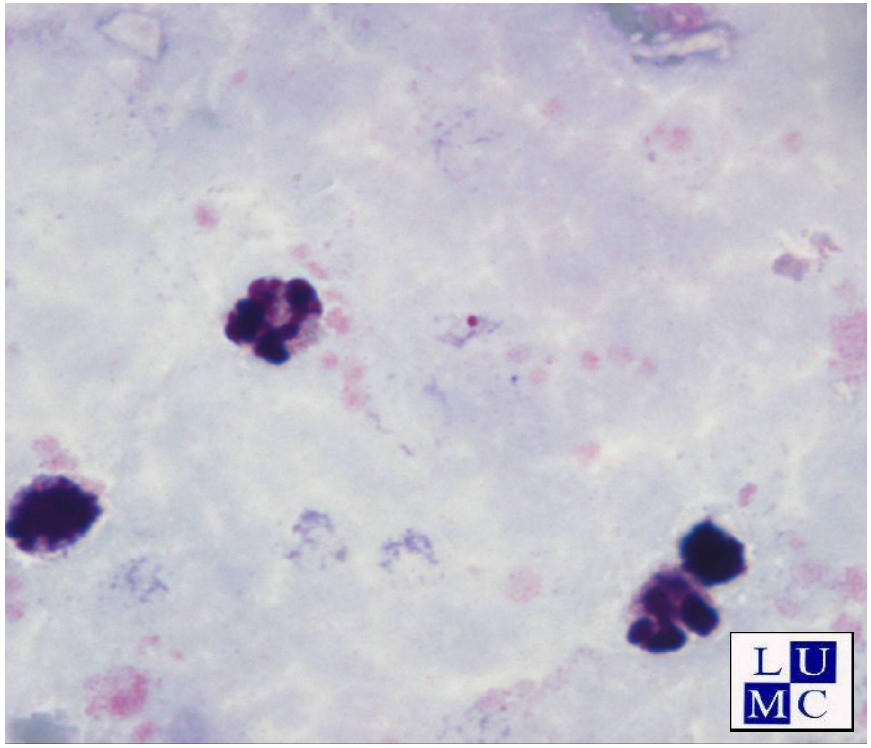

UMC St Radboud

Artefacten: monster A326 menginfectie?

Behalve *P. vivax* werd in monster A 326 bijgaande structuur gevonden .

Plasmodium falciparum gametocyt ??

Nee, geen pigment !!

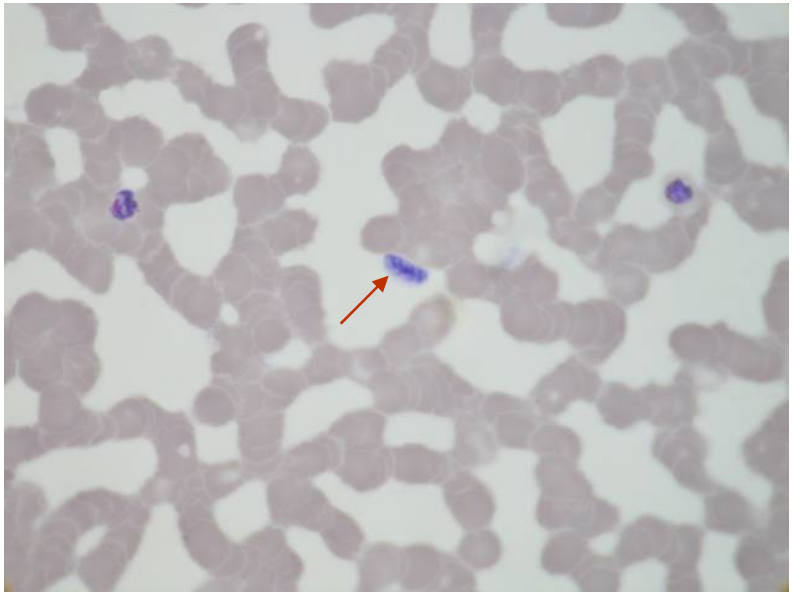

Gametocyten van *P. falciparum*

- Gametocyten van *P.falciparum* zijn banaan- of spoelvormig en bevatten - naast een centraal gelegen kern - **altijd** geel-zwart pigment wat rondom de kern is gelegen. De kern staat als het ware onder een douche van kleine staafvormige korrels pigment die de vorm hebben van ‘rijstkorrels’. Ontbreekt dit pigment dan hebben we niet te maken met gametocyten van *P.falciparum* maar met artefacten.

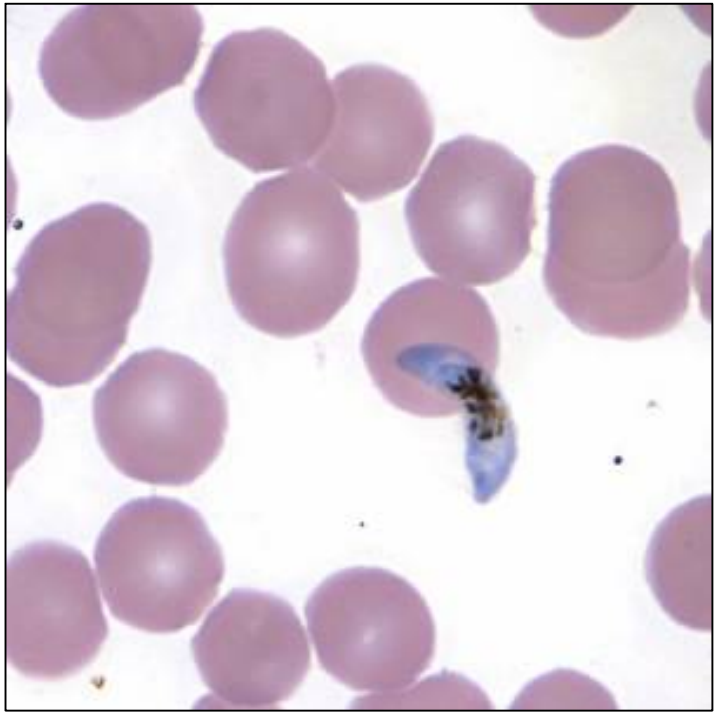

Gametocyt van *P.falciparum*

Gametocyten van *P. falciparum*

- Wanneer met EDTA-onstolbaar gemaakt bloed afkoelt of wanneer dikke druppelpreparaten in een vochtige omgeving zeer langzaam drogen kunnen rijpe banaanvormige gametocyten zich afronden. Mannelijke gametocyten kunnen zelfs tot exflagellatie overgaan: uit de bolvormige structuur komen langgerekte structuren tevoorschijn (microgameten).
- Bij minder ervaren microscopisten geven deze veranderingen makkelijk aanleiding tot verwarring. Vaak worden deze afgeronde vormen aangezien voor *P.malariae.*

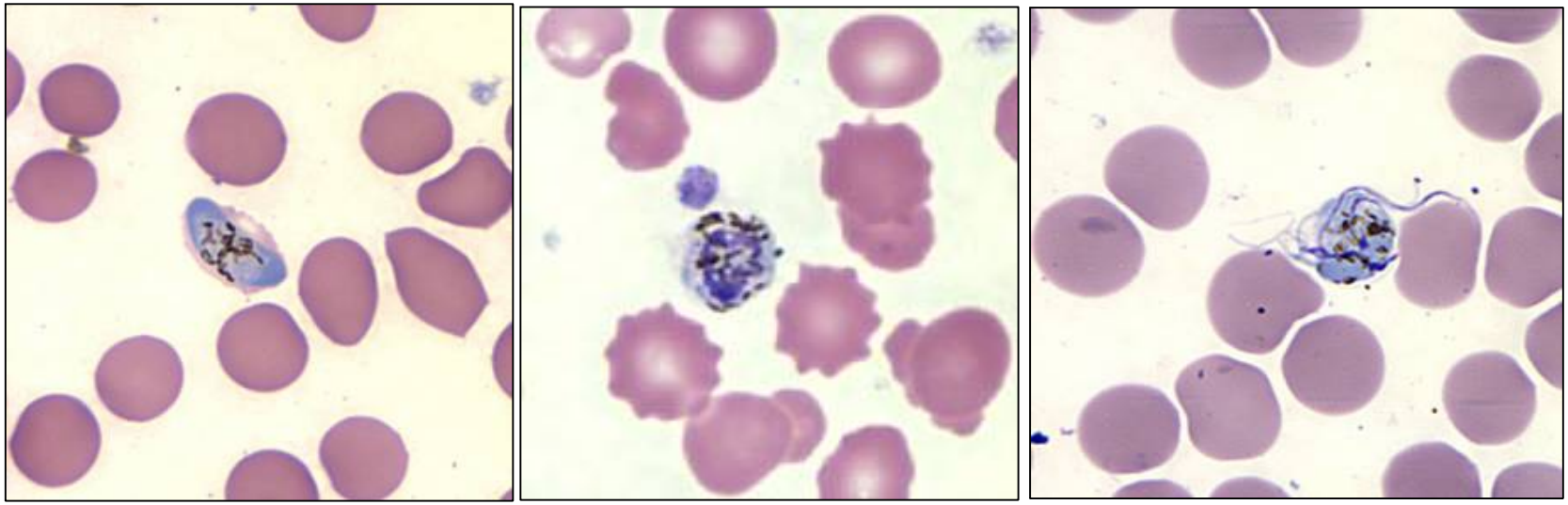

Gametocyt van *P.falciparum*

Gametocyten van *P. falciparum*

- Ook in de afgeronde vormen van *P.falciparum* blijft de typische vorm van het pigment echter intact: rondom de centraal gelegen kern heeft het pigment de vorm van kleine rijstkorrels die de diagnose 'gametocyten van *P.falciparum*' mogelijk maakt.
- In tegenstelling tot het pigment van gametocyten van *P.falciparum* hebben parasieten van *P.malariae* pigment wat grof korrelig, veelhoekig van vorm is ('kandijsuiker').

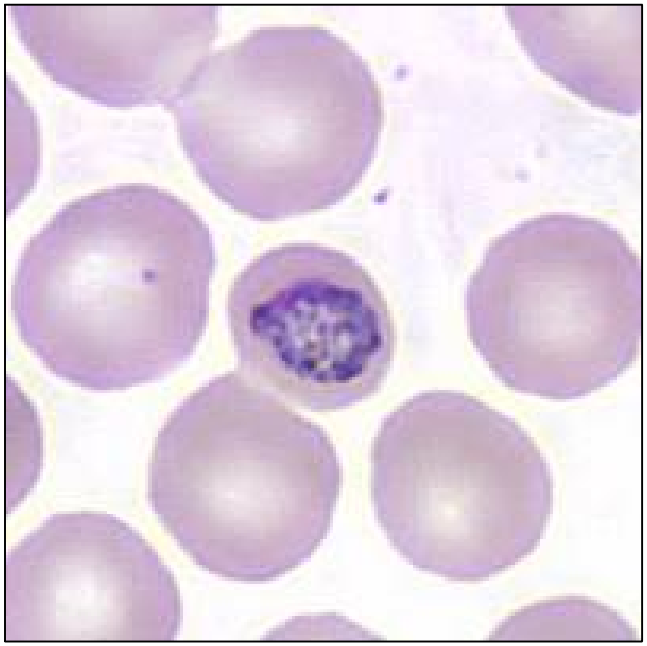

P.malariae
Jonge gametocyt

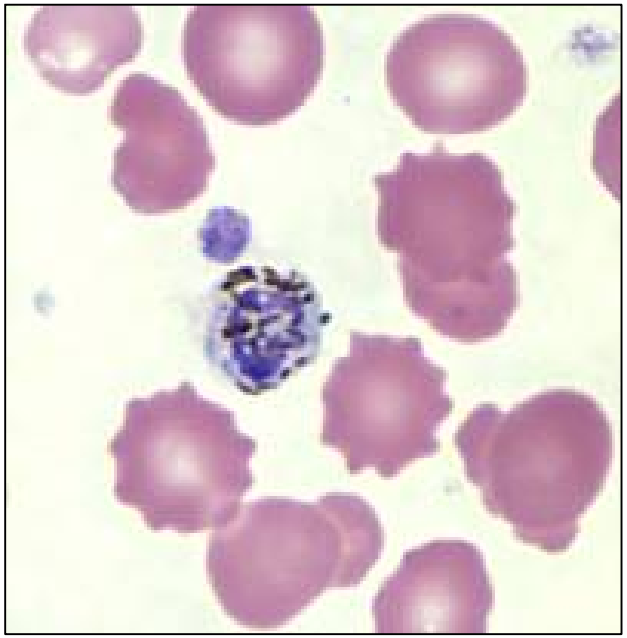

P.falciparum
afgeronde gametocyt

UMC St Radboud

Differentiatie P. vivax – P. ovale: monster A326 2006-1 *Plasmodium vivax*

Zonder geografische gegevens moeilijk te differentiëren volgens referenten.

Daarom open vraag over gehanteerde criteria bij differentiatie

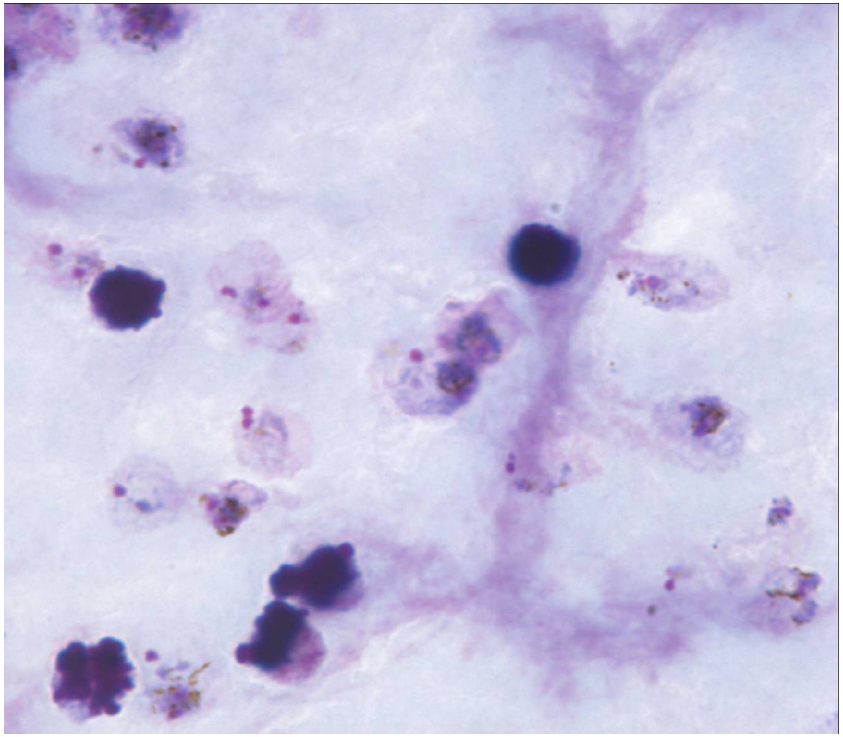

UMC St Radboud

Differentiatie vivax / ovale : door deelnemers gehanteerde criteria

	N	
Amoeboïde cytoplasma trofo's	35	+
Geïnfecteerde ery's vergroot	14	+/-
Schüffnerse stippeling fijn van structuur	11	+
Geïnfect. ery niet ovaal / rafelig	10	-
Geïnfect. ery vervormd naar omgeving	7	+
Pigment fijn en verspreid	5	+
Kern niet uitpuilend bij ring	5	+
Twee parasieten per ery	5	-

N= aantal deelnemers

+ en – geeft aan wat de sektie Parasitologie terecht of onterecht gebruikte criteria vindt

Rol dikke druppel bij diagnose : *Plasmodium vivax* in monster A330 2006-2

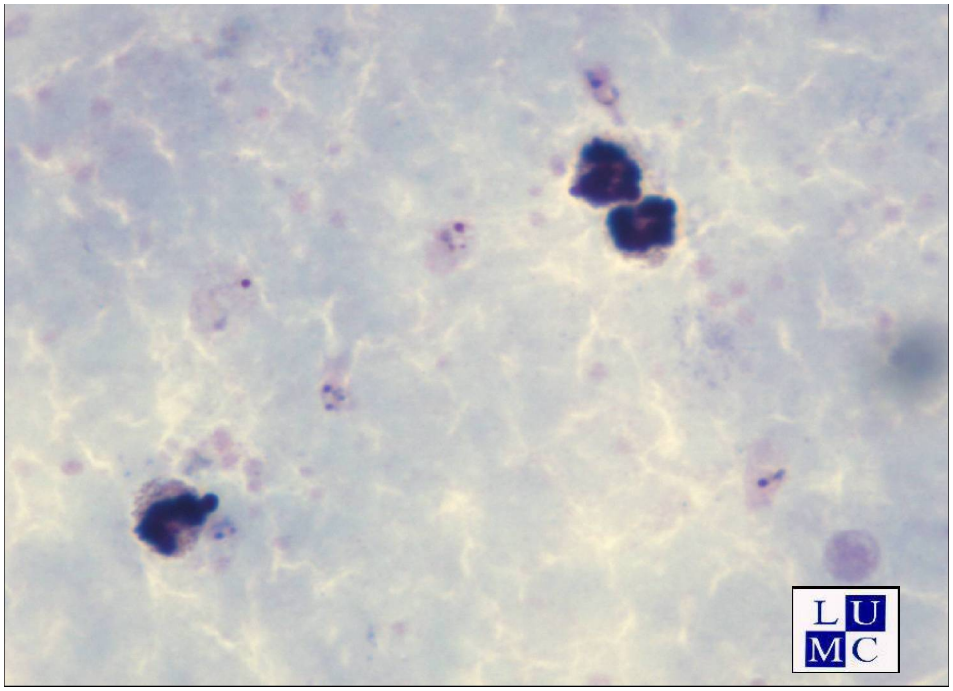

Resultaat:

P. falciparum of *P. malariae* gerapporteerd door 11 deelnemers ondanks duidelijke Schüffnerse hof in dikke druppelpreparaat

Betrek de dikke druppel die als eerste wordt bekeken ook in de differentiatie

UMC St Radboud

Geen malaria maar.....
Trypanosoma brucei spp in uitstrijk B331 2006-2

Uitslag	Punten	Max.	aantal Lab's
Trypanosoma brucei spp. trypomastigoten	3	3	
Trypanosoma brucei spp. (trypomastigoten)	3	3	7
Trypanosoma brucei gambiense/rhodesiense	3	3	2
Trypanosoma brucei rhodesiense	2	3	13
Trypanosoma brucei gambiense	2	3	2
Trypanosoma brucei (trypomastigoten)	2	3	10
Trypanosoma (sp.)	2	3	27
Trypanosoma rangeli	2	3	1
Afrikaanse *Trypanosoma*	2	3	1
geen parasieten gezien	0	3	22

NB: minimaal 10 trypomastigoten per preparaat !!!!