

Wormvormig aanhangsel of wormvormig insluitel?

Anne Russcher
Arts-microbioloog i.o
LUMC

Met dank aan:

Lianne Koens, afdeling Pathologie LUMC

Eric Brienen, afdeling Parasitologie LUMC

Lisette van Lieshout, afdeling Parasitologie LUMC

Casus

- Vrouw, 48 jaar
- Presentatie SEH: tekenen van appendicitis
 - misselijk, pijn ter hoogte van appendix
 - Echo abdomen: niet conclusief
 - Diagnostische laparoscopie: flegmoneus onstoken appendix
- Appendix verwijderd, ingestuurd voor pathologisch onderzoek

Verlag pathologie

*“In het lumen van de appendix wordt een **langwerpig micro-organisme** aangetroffen dat vrijwel het gehele lumen opvult en waarin **meerdere eistrukturen** aangetroffen worden”*

*“De **eieren** hebben een **opvallende wand** met een **radiaire lijnentekening**”*

“In de wand uitgebreide reactieve lymfklierfollikels en tevens wat vlekke aanwezigheid van lymfocyten”

*Conclusie: “Chronische appendicitis in aanwezigheid van een lintworm, behorende tot de **Taenia spp.**”*

Casus

- *Voor foto's van casus – contact opnemen met LUMC*
- Expositie-anamnese
 - Niet buiten Europa
 - Afgelopen jaar; Griekenland/Israël
 - Eet wel eens filet americain
- Beloop:
 - Rx niclosamide 2 gr p.o. eenmalig
 - Zelf via apotheek: bitterzout > laxeren
 - Twee meter lange worm geloosd! Had niet de moed deze te bewaren...
 - Proglottide: PCR *T. saginata*

Taenia in appendix: zeldzame bevinding

1e auteur	Journal	jaar	land	N appendix	Taenia spp	Overig parasitair
Yildirim	Scand J Inf Dis	2005	Turkije	104	0	E. Vermicularis 4 E. Histolytica 1
Aydin	Diagn Pathol	2007	Turkije	190	2	E. Vermicularis 4
Da Silva	Parasitol Res	2007	Brazilië	1600	1	E. Vermicularis 23
Yilmaz	World J Gastr	2013	Turkije	1621	1	E. Vermicularis 31 Ascaris 1
Zakaria (kinderen)	Oman Med J	2013	Saudi Arabië	1600	5	E. Vermicularis 45 Ascaris 23 Schistosoma 8 Trichuria 7

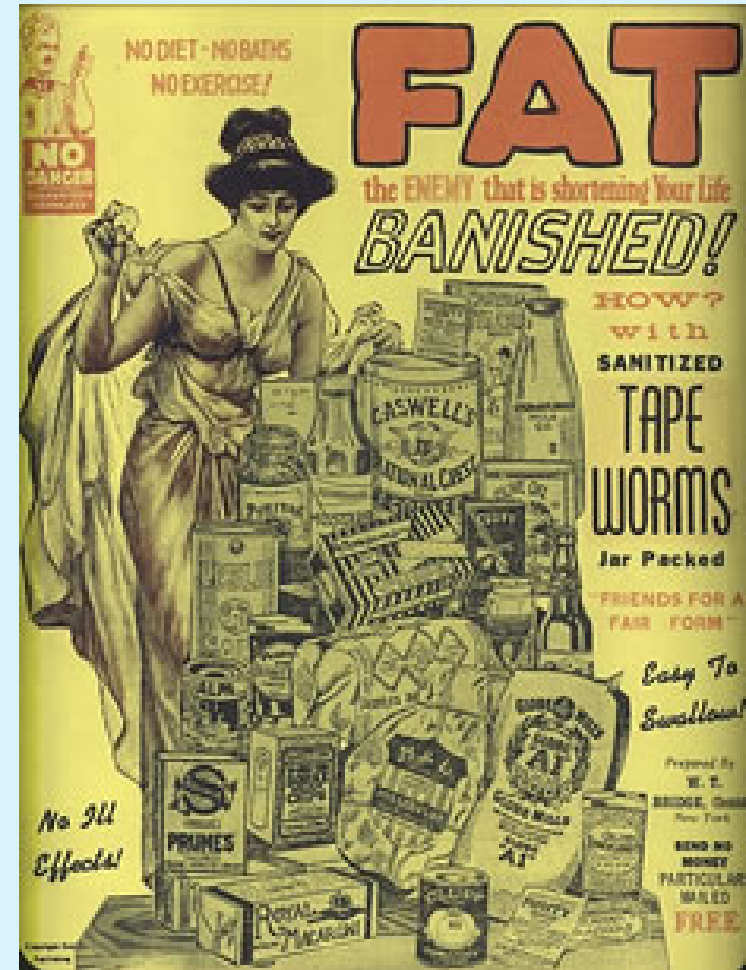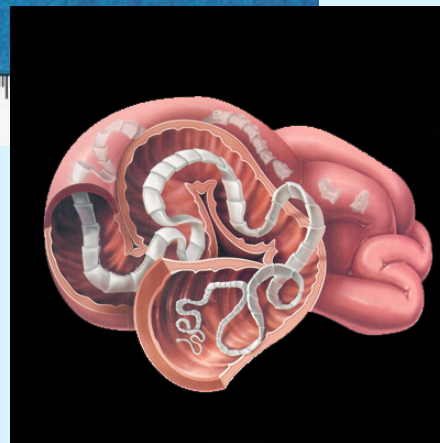
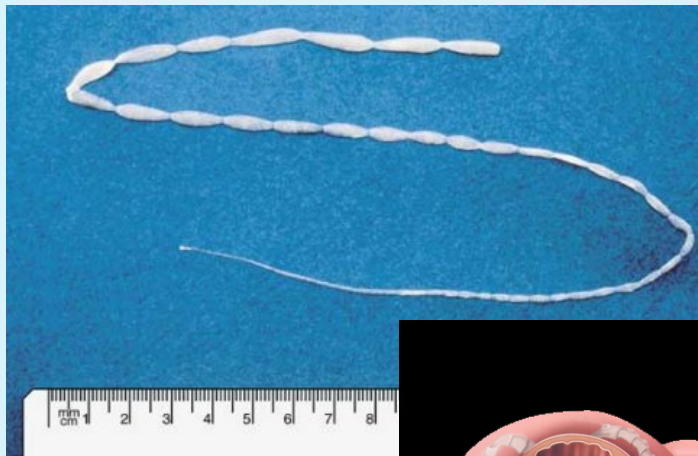
Taenia en appendicitis: cause or coincidental?

1e auteur	Journal	jaar	Taenia	Bevindingen pathologie
Lejbkowicz	J Med Microbiol	2002	2 Case report	Acute flegmoneuze ontsteking
Sartorelli	Parasitol Res	2005	1 Case report	Lymfoïde hyperplasie Suppuratieve appendicitis
Aydin	Diagn Pathol	2007	2	Acute inflammatie
Da Silva	Parasitol Res	2007	1	Lymfoïde hyperplasie
Ajmera	Vector Borne Zoonotic Dis	2010	1 Case report	Acute suppuratieve transmurale appendicitis

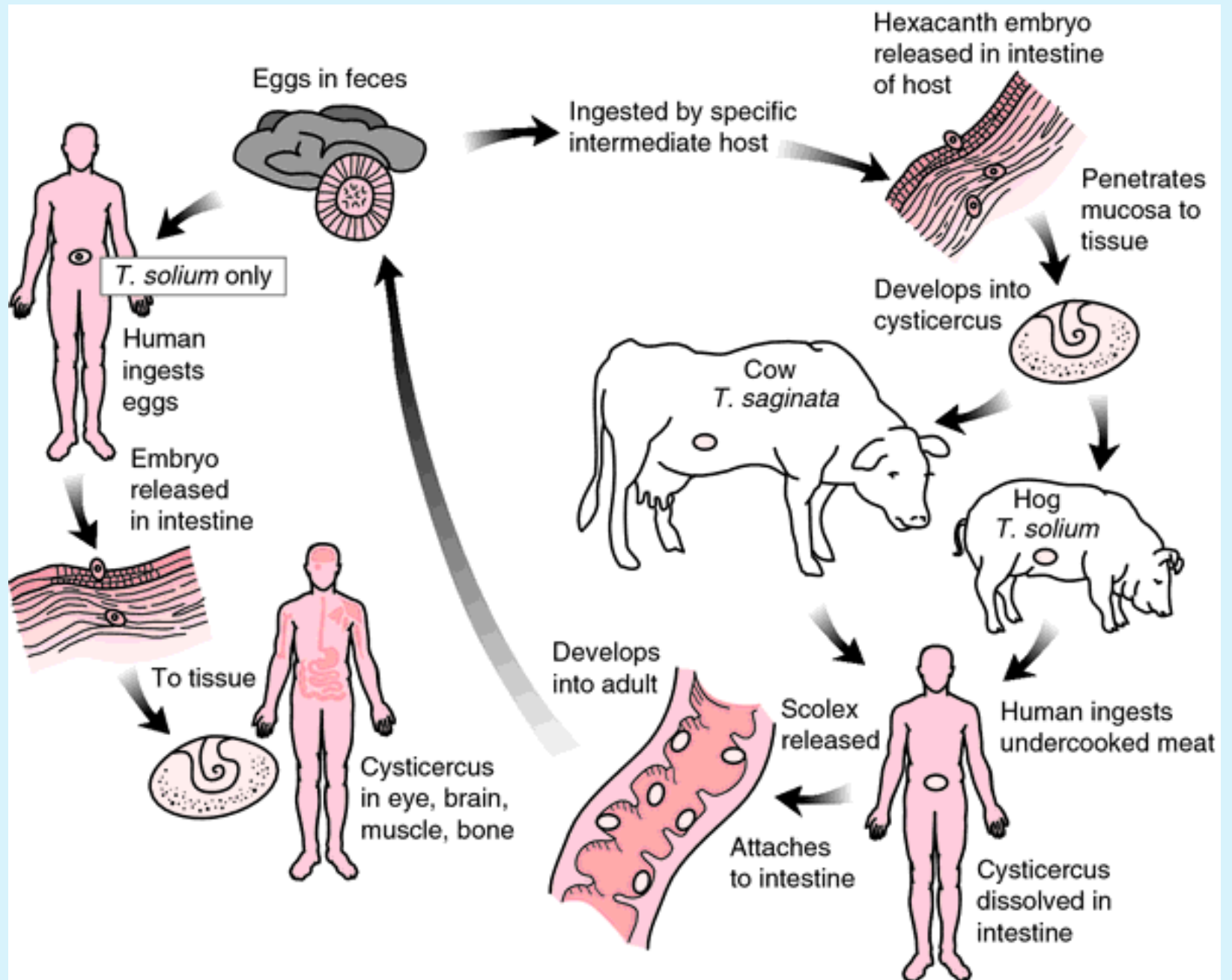
Taeniasis

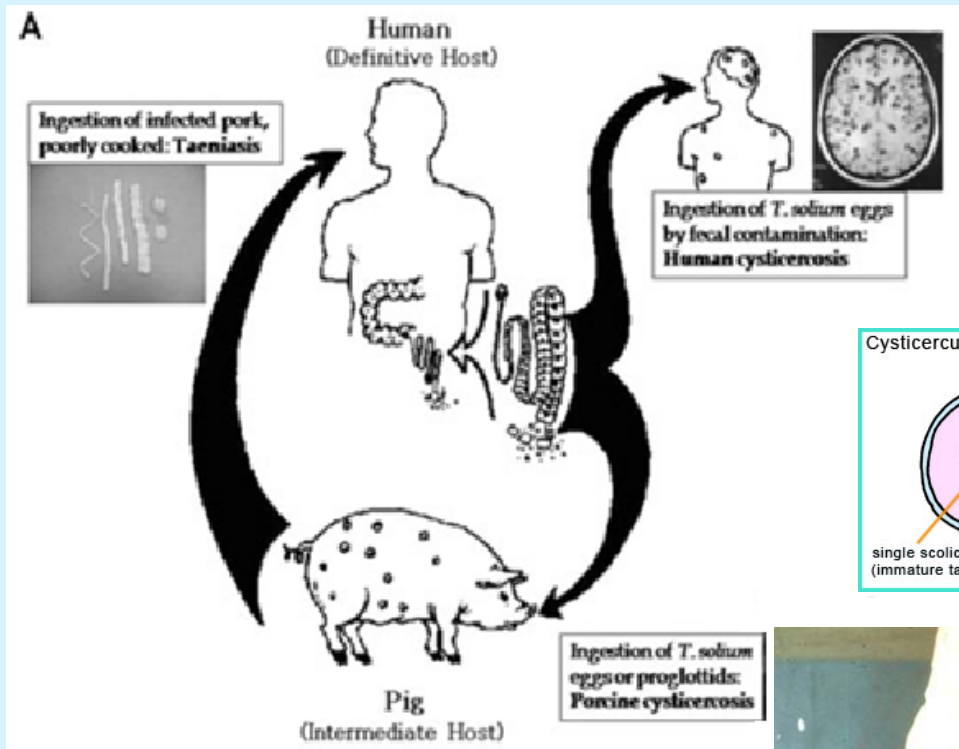
Humaan pathogeen:

- *T. saginata*
- *T. solium*

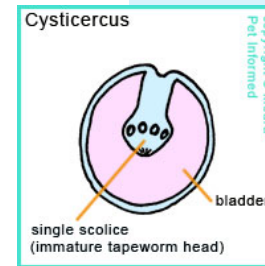


Levenscyclus *Taenia*





Taenia solium

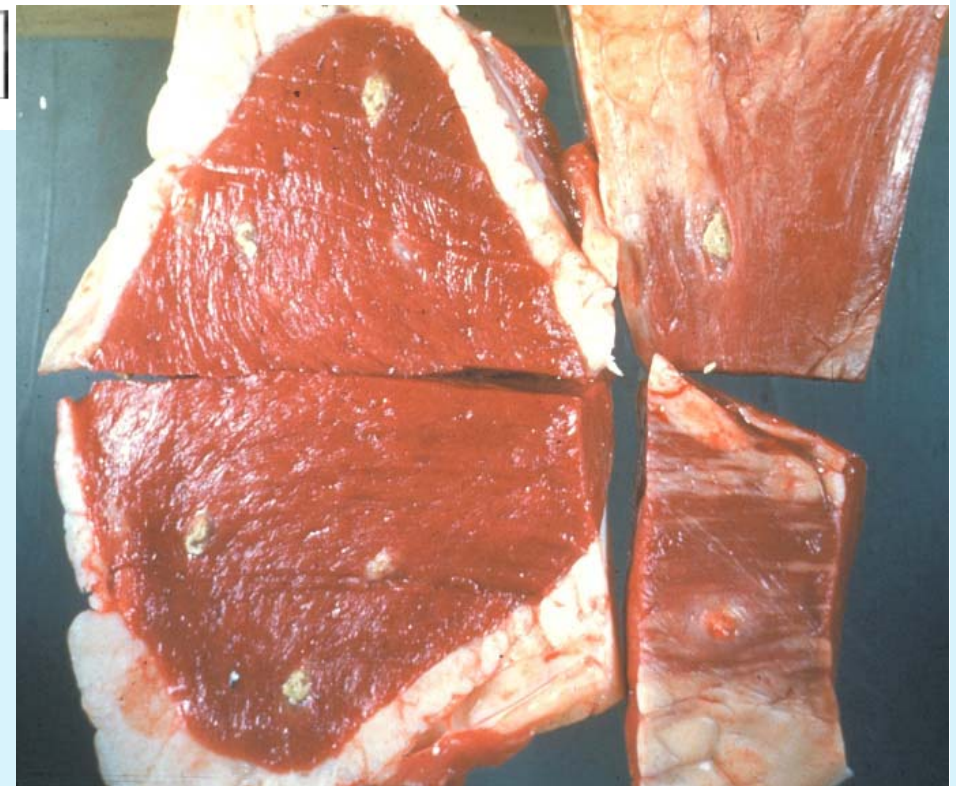


Cysticercose:

Oncosphere ontwikkelt zich tot cysticeri m.n. onderhuids en in spieren

Neurocysticercose:

Cysticeri in de hersenen

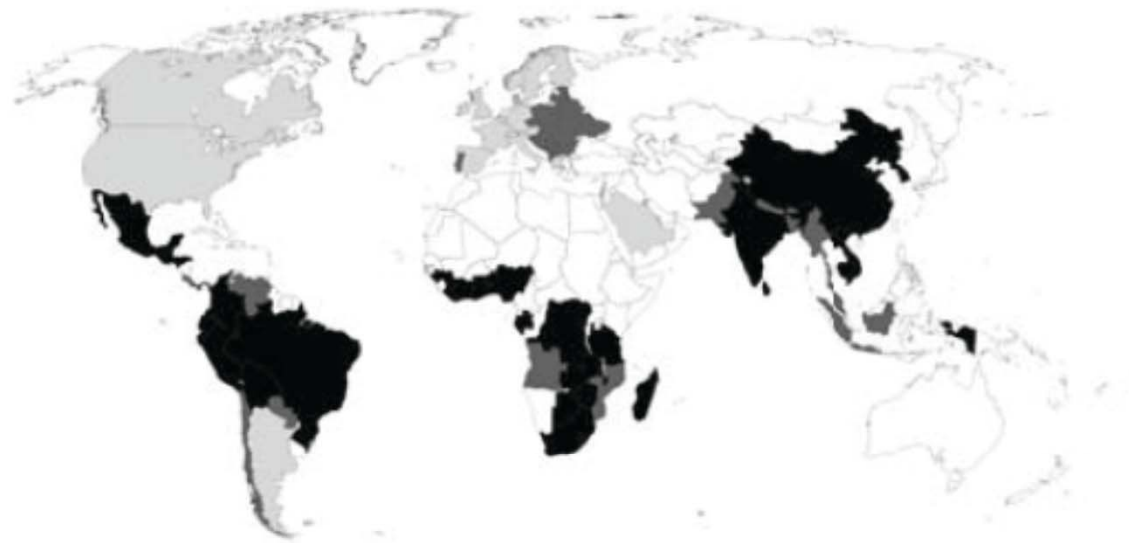


Diagnostiek (neuro)cysticercose

- Beeldvorming i.c.m. serologie
 - Geringe antistofproductie: 60% positief
 - Serum en liquor

- (Antigeentesten, PCR)
 - Probleem: geen levende cysticerci meer bij presentatie

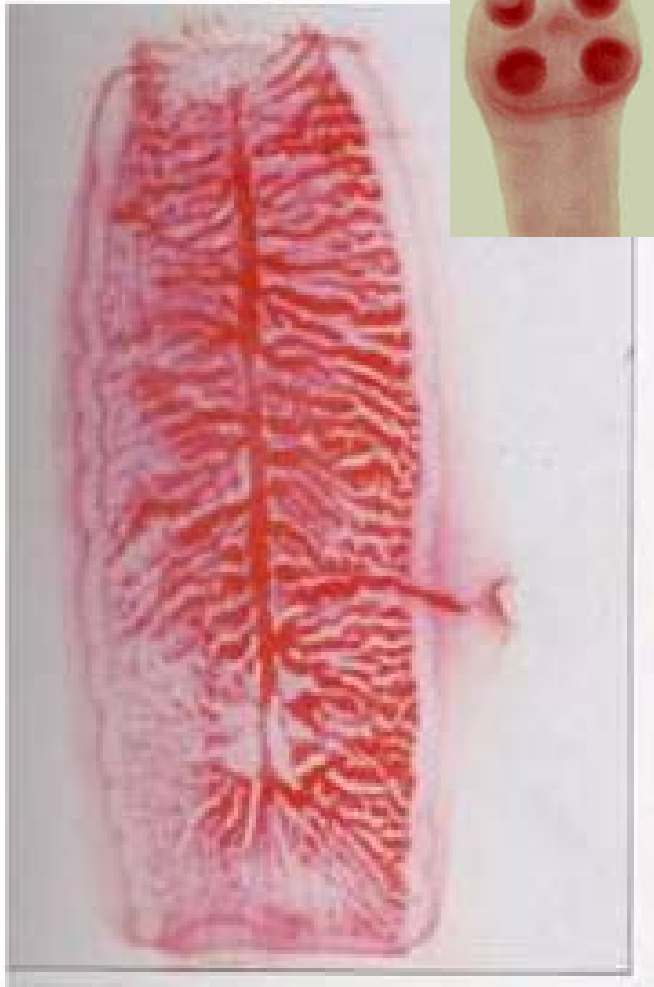Epidemiologie cysticercose



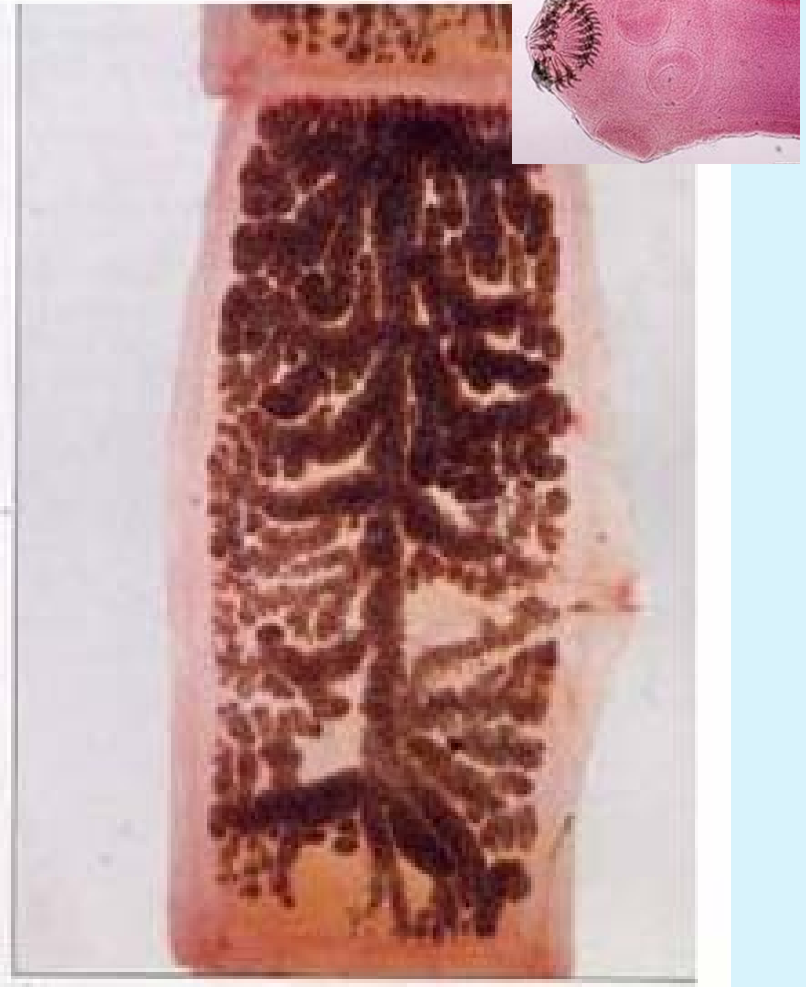- High prevalence (endemic areas)
- Moderate prevalence
- Imported cases

FIGURE 1: World map showing countries where cysticercosis is endemic.

T.saginata



T.solium



15-20 vertakkingen uterus

7-13 vertakkingen uterus

Bij twijfel... PCR