



Te laat...

17 januari 2017, NVP Klinische werkgroep, Utrecht

Bert Mulder & Kim Tassche



Klinische presentatie

- Nederlandse man, 53 jaar, beroep: Leesteenhandelaar
- Reist beroepsmatig vele malen per jaar naar Afrika
- Laatste reis 02 t/m 06 december naar **Ghana** geweest
- **Geen malariaprofylaxe**
- Heteroanamnese:
- Vrij 16-12 **koorts**. Tussen de koortspieken goed.
- Daarbij klachten van vermoeidheid, diarree en hoofdpijn.
- 'pijn achter de ogen', mogelijk reeds voor de koortspieken.
- Geen verminderd zicht of andere visusklachten.
- Echter op maandag 19-12 gewoon weer gaan werken.
- Wilde niet naar de dokter, dacht zelf dat het griep was.
- Donderdagavond 22-12 geen contact meer met vriendin.

2


samen tegen infecties



SEH

- 23-12 door buurman thuis op de bank gevonden.
- Niet aanspreekbaar en incontinent voor urine.
- Met Ambulance via SEH opgenomen in ZH
- BINAX-NOW is positief voor T1 en T2

Interpretatie



- DD: KC Lab menginfectie ***P. falciparum* 4% en *P. malariae***.
- Reanimatie op de SEH en comateus opgenomen op de IC
- Voor behandeling diagnose cerebrale malaria met artesunaat.

3

samen tegen infecties



Klinische chemie

23-12; 13:30							
BSE	12	Df Segment	14.1	Ureum	26.3	LD	770*
Hb	7.5	Df-Staaf	1.64	Kreatinine	132	Gamma GT	40
Ht	0.37	Df-Myeocyte	0.18	Geachtste GFR	49	CK	49
Ery 's	4.2	Lymfo	1.55	Kalium	4.9	Amylase	16
Erytroblasten	0.18	mono	0.55	Natrium	135	Totaal eiwit	62
Reticuocyten nieuw	75	Df Plasmacel	0.18	Chloride	97	Albumine	30
Trombocyten	62	Malaria sneltest	positief	Calcium	2.17	CRMB	1.2
		Parasitemie	4.4	Bilirubine tot	76	C-React. Protein	158
Leucocyten	18.3	Bloedgroep Rh	O POS	Bilirubine direct	29*	Procalcitonine	28
Df eo	<0.01	Antlichaam scr	negatief	Alk. fos	105		
Df baso	<0.01	APTT screening	35	ASAT	74*		
Df neutro	15.8*	Protrombintijd	17.1	ALAT	41*		

4

samen tegen infecties



Beloop IC afdeling

- In de nacht van 23 op 24-12 verdere klinische achteruitgang
- Uitputting door respiratoire compensatie van metabole acidose.
- Bloedgasanalyse: progressieve lactaatacidose.
- Anurie door acute nierinsufficiëntie en trombopenie.
- Diffuse intravasale stolling (DIC) met verlengde stollingstijd
- Sedatie en intubatie; start Noradrenaline, bicarbonaat en CVVH.
- Hypotensie: Noradrenaline opgehoogd tot zeer hoge standen.
- Onder maximale ondersteuning ging klinisch verder achteruit.
- In de middag hematemesis.
- Herhaalde parasitemie bleek zeer sterk toegenomen tot 27%.
- Er werden voorbereidingen getroffen voor wisseltransfusie,
- Rond 15.00 plotselinge bradycardie en is daarop **overleden**.

5

samen tegen infecties




Malaria Diagnostiek Klinische chemie

Sneltest:

BINAX NOW positief voor T1 en T2

Interpretatie



DD: KC Lab menginfectie ***P. falciparum* 4% en *P. malariae***.

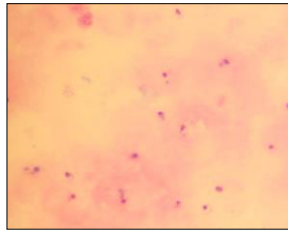
Vraag: Dubbel infectie?

6

samen tegen infecties



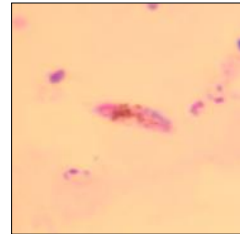
Dikke druppel: 23/12



7



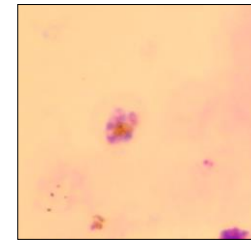
DD: 23/12



8



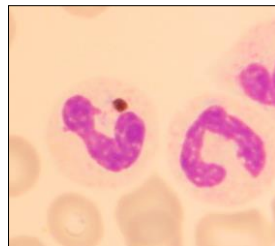DD: 23/12



9



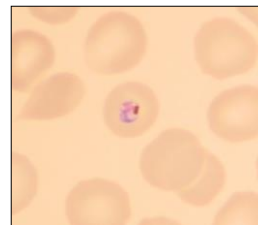DD: 23/12



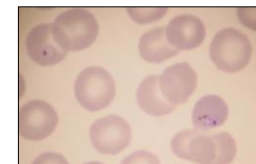
10



Uitstrijk: 23/12

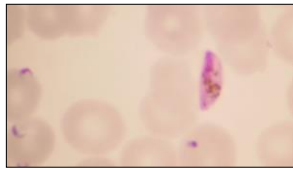


Uitstrijk: 23/12



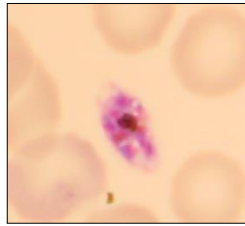
12

Lab
MCTA | Uitstrijk 23/12



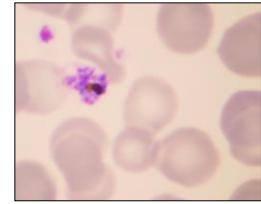
13

Lab
MCTA | Uitstrijk: 23/12



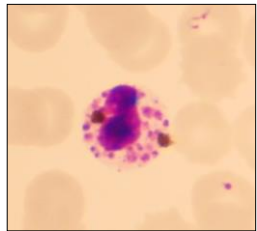
14

Lab
MCTA | Uitstrijk: 23/12



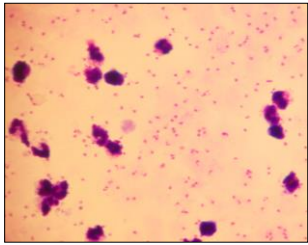
15

Lab
MCTA | Uitstrijk: 23/12



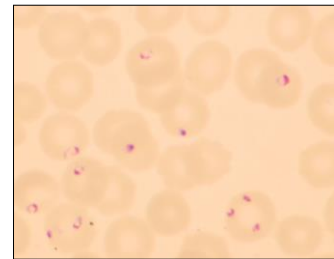
16

Lab
MCTA | DD: 24/12



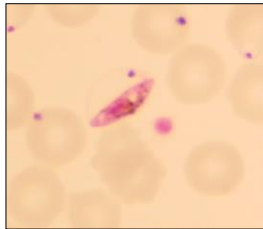
17

Lab
MCTA | Uitstrijk: 24/12



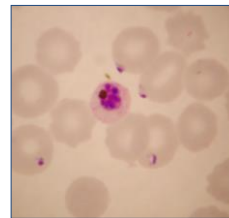
18

Lab MICTA | Uitstrijk: 24/12



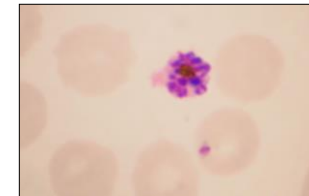
19

Lab MICTA | Uitstrijk 24/12



20

Lab MICTA | Uitstrijk 24/12



21

Lab MICTA | *P. falciparum* vs *P. malariae*

Overeenkomsten:

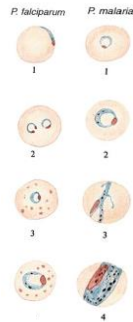
- RBC niet vergroot
- Geen Schüffnerse stippling

22

Lab MICTA | *P. falciparum* vs *P. malariae*

Trofozoieten:

- Fijne ringen
- Kleine kern
- Brokjes pigment to kern, Uitroepstekens(DD)
- 'Koptelefontje'
- Accole-vorm
- Multiple infect
- Oudere trofo's: cytoplasma kan 'viezig' zijn



Bron: L. Garcia, druk 6

Trofozoieten:

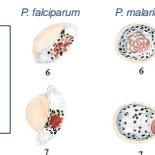
- Kleine ringvormen tot compacte vormen
- Vaak al vroeg pigment korrels
- Oudere trofo's: veel pigment korrels
- Oudere trofo's: bandvormen

23

Lab MICTA | *P. falciparum* vs *P. malariae*

Gametocyten:

- Banaanvormen, soms afgerond
- Grote dot chromatine
- Rijstkorrelpigment



Gametocyten:

- Rond en compact cytoplasma
- Grote dot chromatine
- Verspreid 'kandjsuiker'korrels pigment

24

Lab MICTA | *P. falciparum* vs *P. malariae*

Schizonten:

- Onrijp: 2-4 merozoieten, klompje pigment
- Rijp: 12-40 (meestal 16-24) merozoieten
- Pigment: 1 donkere massa

P. falciparum *P. malariae*

Schizonten:

- Vult de hele bloedcel
- 8-12 (meestal 8-10) merozoieten
- Rozet- of madeliefvorm
- Brok pigment centraal gelegen

25

Lab MICTA | Casus

	Casus
Trofozoieten	<ul style="list-style-type: none"> • Kleine ringen met soms een stipje pigment to kern • Kleine kern • Uitroptekens(DD) • 'Koptelefontje' • Accole-vorm • Multiple infect
Gametocyten	<ul style="list-style-type: none"> • Banaanvormen met rijstkorrelpigment
Schizonten	<ul style="list-style-type: none"> • 8-12 merozoieten • Brok pigment, soms centraal gelegen, soms excentrisch • Soms gehele RBC gevuld, soms niet geheel gevuld
Infectie%	4-27%
Land	Ghana

26

Lab MICTA | Casus

	Casus
Trofozoieten <i>P. falciparum</i>	<ul style="list-style-type: none"> • Kleine ringen met soms een stipje pigment to kern • Kleine kern • Uitroptekens(DD) • 'Koptelefontje' • Accole-vorm • Multiple infect
Gametocyten <i>P. falciparum</i>	<ul style="list-style-type: none"> • Banaanvormen met rijstkorrelpigment
Schizonten <i>P. falciparum</i> of <i>P. malariae</i>	<ul style="list-style-type: none"> • 8-12 merozoieten • Brok pigment, soms centraal gelegen, soms excentrisch • Soms gehele RBC gevuld, soms niet geheel gevuld
Parasitaemie	4->27%
Land	Ghana

27

Lab MICTA | Dubbelinfectie?

- Afwezigheid van trofozoieten met pigmentkorrels
- Afwezigheid van ronde, compacte gametocyten
- *P. malariae* → alle stadia in het bloed, niet alleen schizonten
- Schizonten: jonge schizonten *P. falciparum*
- Microscopie herbeoordeling referentie lab: *P. falciparum*
- PCR: alleen *P. falciparum*

28

Lab MICTA | Malaria - Ghana

Country	Areas with Malaria	Estimated relative risk of Malaria for US Travelers ¹	Drug Resistance ²	Malaria Species ³	Recommended Chemoprophylaxis ⁴	Key Information Needed and Helpful Links to Assess Need for Prophylaxis for Select Countries
Gabon	All	High	Chloroquine	<i>P. falciparum</i> 100% <i>P. malariae</i> , <i>P. ovale</i> , <i>P. vivax</i> 20% combined	Atovaquone-proguanil, doxycycline, or mefloquine	
Gambia, The	All	High	Chloroquine	<i>P. falciparum</i> 83% <i>P. ovale</i> 10-15% <i>P. malariae</i> , <i>P. vivax</i> rare	Atovaquone-proguanil, doxycycline, or mefloquine	
Georgia	None	None	Not Applicable	Not Applicable	Not Applicable	
Germany	None	None	Not Applicable	Not Applicable	Not Applicable	
Ghana	All	High	Chloroquine	<i>P. falciparum</i> 100% <i>P. vivax</i> 0-10% <i>P. ovale</i> rare	Atovaquone-proguanil, doxycycline, or mefloquine	
Guatemala (B&A)	None	None	Not Applicable	Not Applicable	Not Applicable	
Greece	Rare focal transmission. May have associated with imported malaria cases in agricultural areas. None in tourist areas.	None	Not Applicable	<i>P. vivax</i> 100%	None	

CDC, 2016

29

Lab MICTA | Pigment in de leuko 's

Malariapigment in leuko 's

Intra- leukocyt malaria pigment wordt bij ongeveer 90% van patiënten met malaria aangetroffen. Dit betekent dat een methode, gebaseerd op het aantonen van malaria pigment, een aanzienlijke diagnostische potentie heeft. Doordat haemozine bovendien door alle Plasmodium soorten geproduceerd wordt, staat detectie van haemozine gelijk aan detectie van alle vier de humane malaria soorten.

Dit moet altijd worden gerapporteerd.

Pigment in witte cellen, m.n. Neutrofiële granulocyten (in gebieden met onstabiele malariatransmissie) wordt in verband gebracht met ernstige *P. falciparum* infecties.

Hiervoor is het een nuttig signaal, m.n. wanneer het aantal parasieten in het perifere bloed gering is.

Bij schizonten die bijna uit elkaar vallen klontert het pigment samen. Bij uiteenvallen komt pigmentbrok vrij, deze kan door WBC opgenomen worden.

30



Oudere trofozoieten en schizonten van *P. falciparum*

Bij *P. falciparum* zetten de rijpere trofozoieten histidine rijk eiwit af op de wand van geïnfecteerde rbc.



De rbc "plakken" aan het endotheel van de bloedvaten en aan elkaar (roset-vorming). Verminderde vervormbaarheid van de rbc: "cyto adherantie".

De afwezigheid van rijpere vormen in de perifere circulatie staat bekend als sequestratie

Bij onvolledige sequestratie (t.g.v. trofozoieten en schizonten in het perifere bloed) op het capillair endotheel kan na 16 uur de haarvaten verstopt raken (de receptoren voor de parasieten in de orgaan capillairen raken verzadigd), hierdoor geen doorstroming van het bloed. Gevaar voor organen is te weinig zuurstof in de organen. "orgaanschade"

31



Literatuur

van Woffelen et al. Malaria Journal 2012, 11:301
http://www.malariajournal.com/content/11/1/301



RESEARCH Open Access

The prognostic value of schizontaemia in imported *Plasmodium falciparum* malaria

Martina E van Woffelen^{1*}, Mariana de Mendonça Melo^{1,2}, Anne Wagenvoort Jongebloed¹, Rob Koekweger³, Jaap J van Hellemond^{1,4} and Ferry J van Genderen^{1,4}

Abstract
Background: In Plasmodium falciparum infection, peripheral parasite counts do not always correlate well with the sequestrated parasite burden. An asexual stage, parasitised with mature trophozoites and schizonts have a high tendency to adhere to the microvascular endothelium. They are often absent in peripheral blood smears. The appearance of schizonts in peripheral blood smears is thought to be a marker of high sequestrated parasite burden and severe disease. In the present study, the value of schizontaemia as an early marker for severe disease in non-immune individuals with imported malaria was evaluated.
Methods: All patients in the Rotterdam Malaria Cohort diagnosed with *P. falciparum* malaria between 1 January 1980 and 1 January 2012 were included. Thick and thin blood films were examined for the presence of schizontaemia. The occurrence of WHO-defined severe malaria was the primary endpoint. The diagnostic performance of schizontaemia was compared with previously evaluated biomarkers: C-reactive protein and lactate.
Results: Schizonts were present on admission in 46 of 491 (13.2%) patients. Patients with schizontaemia were more likely to present with severe malaria, a more complicated course and had longer duration of admission in hospital. Schizontaemia had a specificity of 0.93, a sensitivity of 0.53, a negative predictive value of 0.92 and a positive predictive value of 0.67 for severe malaria. The presence of schizonts was an independent predictor for severe malaria.
Conclusion: Absence of schizonts was found to be a specific marker for exclusion of severe malaria. Presence of schizonts on admission was associated with a high positive predictive value for severe malaria. This may be of help to identify patients who are at risk of a more severe course than would be expected when considering peripheral parasitaemia alone.
Keywords: Schizont, Progression, Malaria, *Plasmodium falciparum*, Import, Severe

32



van Woffelen et al. Malaria Journal 2012, 11:301
http://www.malariajournal.com/content/11/1/301

Relatie met parasitaemie

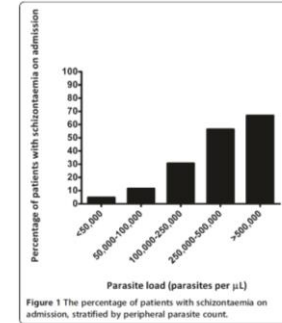


Figure 1 The percentage of patients with schizontaemia on admission, stratified by peripheral parasite count.

33



Relatie ernst en schizontaemie

Table 2 Outcome measures of patients with imported *Plasmodium falciparum* malaria, grouped by presence or absence of schizontaemia on admission

	All patients (n = 401)	Schizontaemia (n = 49)	No schizontaemia (n = 352)	P-value	Odds ratio (95% CI)
Case-fatality, n (%)	2 (0.5)	1 (2.0)	1 (0.3)	NS	
Severe malaria, n (%)	62 (15.5)	33 (67.3)	29 (8.2)	<0.0001	23.0 (11.3-46.6)
ICU admission, n (%)	92 (22.9)	38 (77.6)	54 (15.3)	<0.0001	19.1 (9.2-39.6)
Exchange transfusion, n (%)	40 (10.0)	26 (53.1)	14 (4.0)	<0.0001	27.3 (12.6-59.2)
Renal replacement therapy, n (%)	7 (1.7)	4 (8.2)	3 (0.9)	0.0053	10.3 (2.2-47.7)
Mechanical ventilation, n (%)	4 (1.0)	3 (6.5)	1 (0.3)	0.0063	22.9 (2.3-224.8)
Time in hospital, days (range)	5 (0-56)	7 (0-56)	5 (0-19)	<0.0001	

34



Discussie

- *P. falciparum* schizont bevat tot 32 merozoieten
- Kan exponentiele toename parasitaemie geven
- Veel schizonten: vooraf aan stijging parasitaemie
- Vormt daardoor vroege marker ernstige ziekte
- Selectie intensive care en parenterale artemisinin

- Silamut & White [6] in Thailand en The Gambia:
- >10 4 rijpe trofozoieten and schizonten/µL
- hoge sensitiviteit (90%) & specificiteit (70%) voor overlijden

35



samen tegen infecties
www.labmicta.nl