

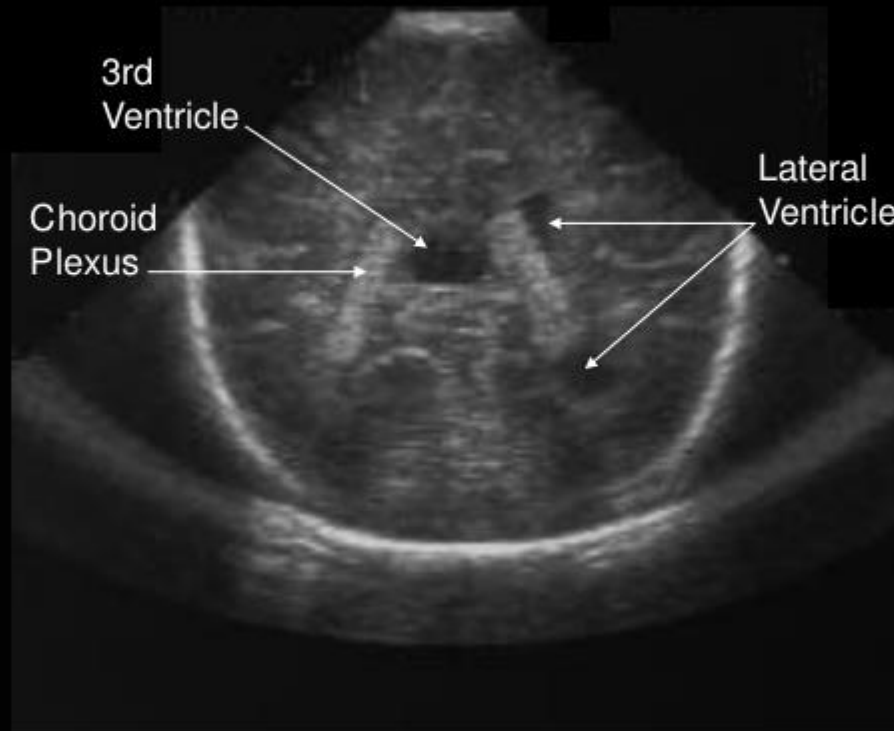
Toxoplasma op het verkeerde moment

Dr. Carla van Tienen, AIOS medische microbiologie,
Afd. Medische Microbiologie & Infectieziekten
Erasmus Medisch Centrum

Casus

- Vrouw, 32 jaar, blanco VG, G2P0
- Ongecompliceerde zwangerschap
- Normale 12- en 20-weeken echo
- Doorverwijzing via 1^e lijns-verloskundige ivm afwijkende echo bij 31 weken zwangerschap

Normal Cranial Ultrasound



Coronal View

Echografie: vloeistof is zwart

Casus

- Vrouw, 32 jaar, blanco VG, G2P0
- Doorverwijzing via 1^e lijns-verloskundige ivm afwijkende echo bij 31 weken zwangerschap
- Echo Erasmus MC: ernstige, progressieve hydrocefalus en hepatomegalie en mogelijke hypospadie
- TORCHES screening:
 - Toxoplasma
 - Others
 - Rubella
 - CMV
 - HErpes simplex virus
 - Syfilis

Toxoplasma serologie

- 31 weeks serum:
 - IgG: positief; 1980 IU/ml (grens 8,8)
 - IgM: positief; 117 (grens >8)
 - Aviditeit IgG antistoffen: laag; 0,178 (index) (<0,2)
- 12 weeks serum:
 - IgG: zwak positief; 8,6 IU/ml
 - IgM: positief; >160

Vervolg casus

- Overleg parasitoloog met gynaecoloog
- Seroconversie tegen *Toxoplasma* heeft plaatsgevonden in moeder
- Nog niet bewijzend voor congenitale *Toxoplasma* infectie in kind
- DD chromosomale afwijking kind

Volgende stap?

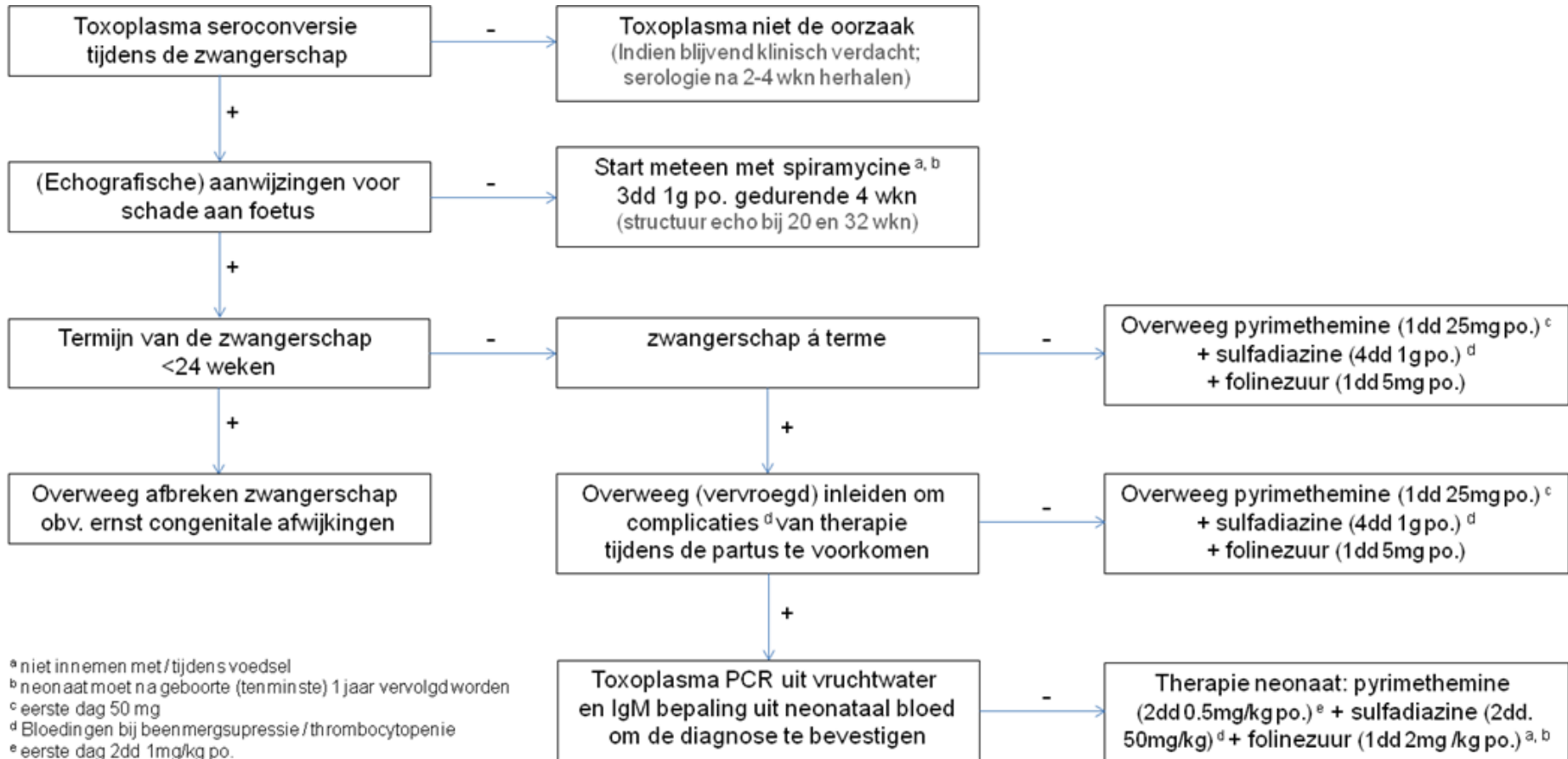
- Diagnostiek
- Behandeling
- Inleiden geboorte

- MRI en navelstrengpunctie voor diagnostiek

Vervolg casus

- PCR Toxoplasma navelstrengbloed: positief
- Kinderarts: prognose bij hydrocefalus zeer somber
- Behandeling zinvol?

Flow diagram congenitale toxoplasmose



^a niet innemen met/tijdens voedsel

^b neonat moet na geboorte (ten minste) 1 jaar vervolgd worden

^c eerste dag 50 mg

^d Bloedingen bij beenmergsuppressie / thrombocytopenie

^e eerste dag 2dd 1mg/kg po.

Vervolg casus

- PCR Toxoplasma navelstrengbloed: positief
- Kinderarts: prognose tgv hydrocefalus zeer somber
- Behandeling zinvol?
- Gezien slechte prognose besloten tot kind geboren laten worden zonder actieve behandeling kind
- Kind wordt met 33 weken dood geboren (na ventrikulocentese)
- PCR Toxoplasma op liquor kind: positief

Toxoplasma seroprevalentie (%) in Nederland

Toxoplasma seroprevalence study in The Netherlands 841

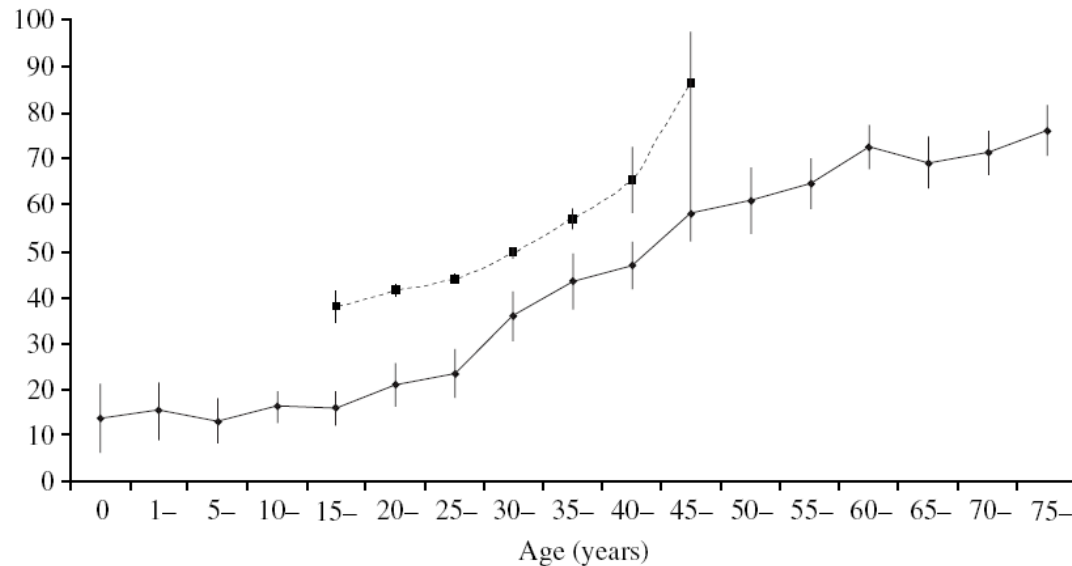


Fig. Age-specific prevalence of *Toxoplasma gondii* antibodies in the Pienter project (1995–1996; $n = 7521$; —◆—) and in the TIP study (1987–1989; $n = 27\,967$; ---■---) [9].

Toxoplasma in de zwangerschap

Kans op transmissie naar kind bij **actieve** toxoplasmose.

Risico groep:

- Toxoplasma-naïeve moeders
- die een *Toxoplasma* infectie verwerven vlak voor of tijdens de zwangerschap.


Gevolgen congenitale toxoplasmose in kind

- Symptoomloos
- Verhoogde kans op oculaire toxoplasmose op latere leeftijd
- Ernstige neurale afwijkingen (hydrocefalus)
- Sterfte kind
- Chorioretinitis (op latere leeftijd)

Toxoplasmose tijdens de zwangerschap

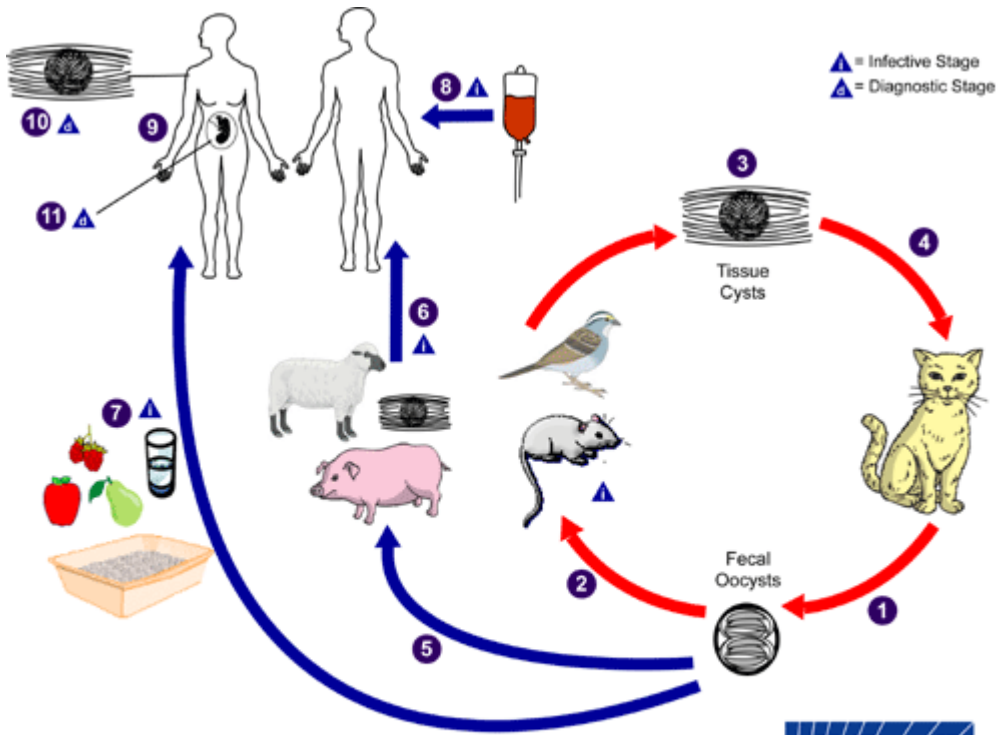
Incidentie van congenitale toxoplasmose in 2243 foetussen naar zwangerschapsduur op moment van maternale *Toxoplasma* infectie

AD	Infected fetuses	All fetuses	Incidence (%)
0-2	0	100	0
3-6	6	384	1.6
7-10	9	503	1.8
11-14	37	511	7.2
15-18	49	392	13
19-22	44	237	19
23-26	30	116	26
Total	175	2243	7.8



Kans op transmissie neemt toe, ernst gevolgen neemt af

Levenscyclus *Toxoplasma*



Preventie van transmissie

Weefselcyste

- vlees verhitten $> 67^{\circ} \text{C}$
- Vlees invriezen bij -20°C

Oöcyste

- $> 1,5$ jaar infectieus in vochtige aarde !
- op groente / in kattenbak
- tuinieren met handschoenen
- kattenbak niet verschonen

Dank voor jullie aandacht!