

# **BLOEDONDERZOEK OP PARASIETEN EXTRA CASUS 2015.1C**

---

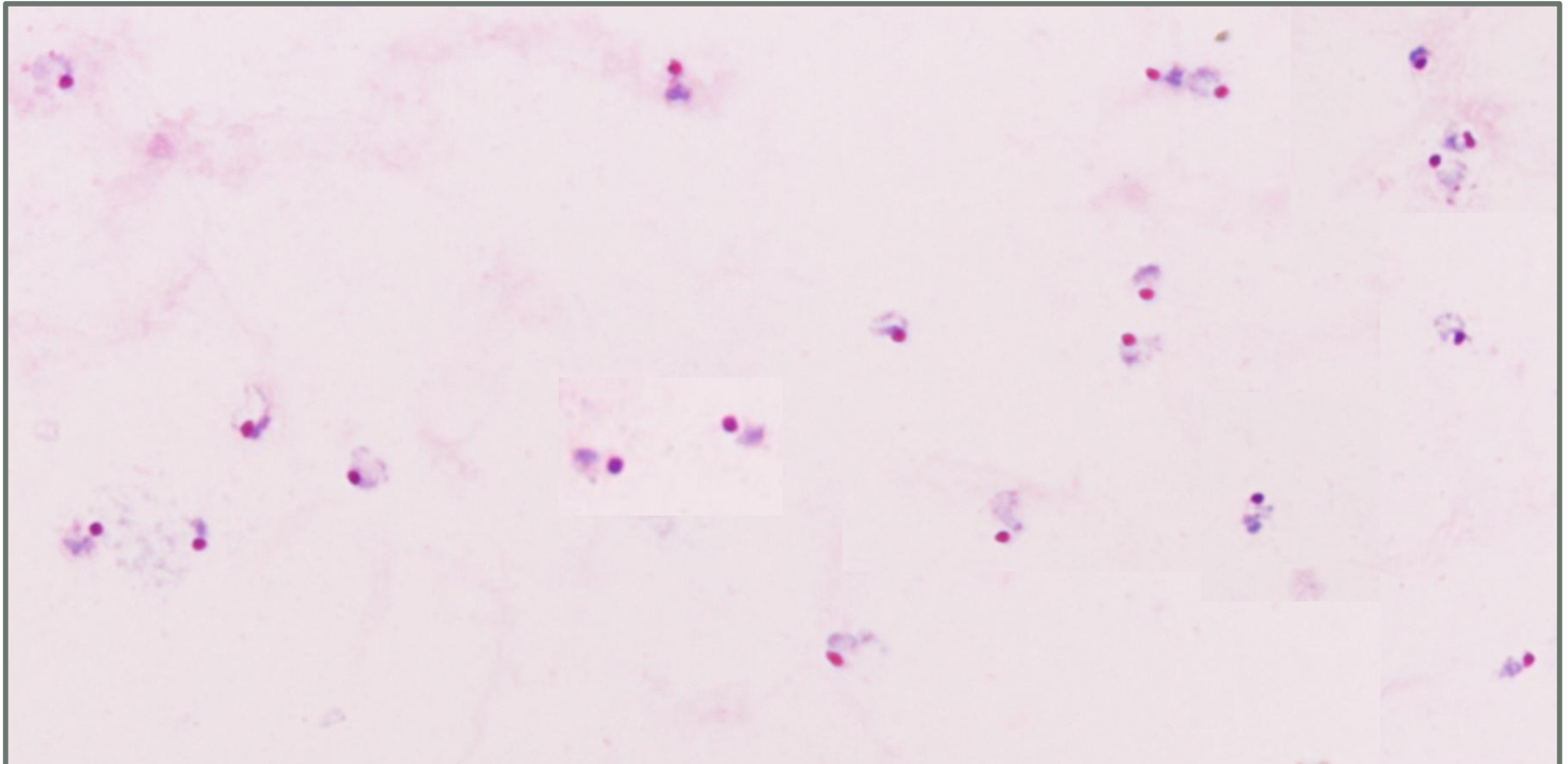
*Truus Derks*  
*SKML 19 maart 2015*

# 2015-1 C bonus preparaat

(zonder punten beoordeling).

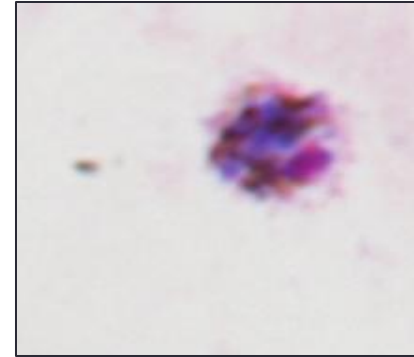
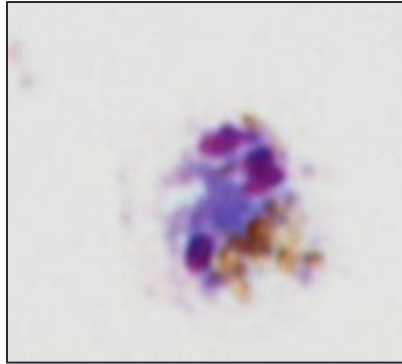
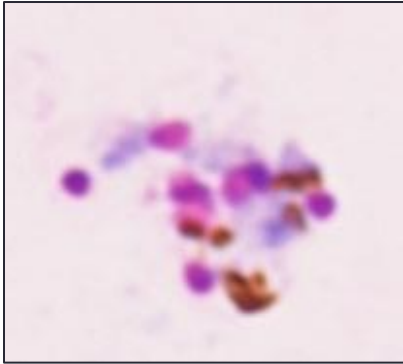
- Een 22-jarige Nederlandse vrouw meldt zich bij de huisarts met piekende koorts. Ze is gedurende 3 maanden in Gabon geweest en heeft toen malaria profylaxe gebruikt. Ze is nu 6 maanden terug in Nederland. Gezien het regelmatig koortspatroon vraagt de huisarts onderzoek op malaria aan.
- Materiaal: Giemsa gekleurde uitstrijk en dikke druppel.
- Vraag: onderzoek op bloedparasieten

## Dikke druppel



- Overwegend jonge trofozoieten (ringetjes) met vrij grote kernen
- '*Fleshy*' cytoplasma zonder pigmentkorreltjes.
- Géén Schüffnese hof (blos) aanwezig.
- Parasitemie: 0,8%

## Dikke druppel



Losmazige schizonten met duidelijke geel-zwarte brokken pigment en 3 tot 10 merozoieten.

Géén Schüffnese hof (blos) aanwezig.

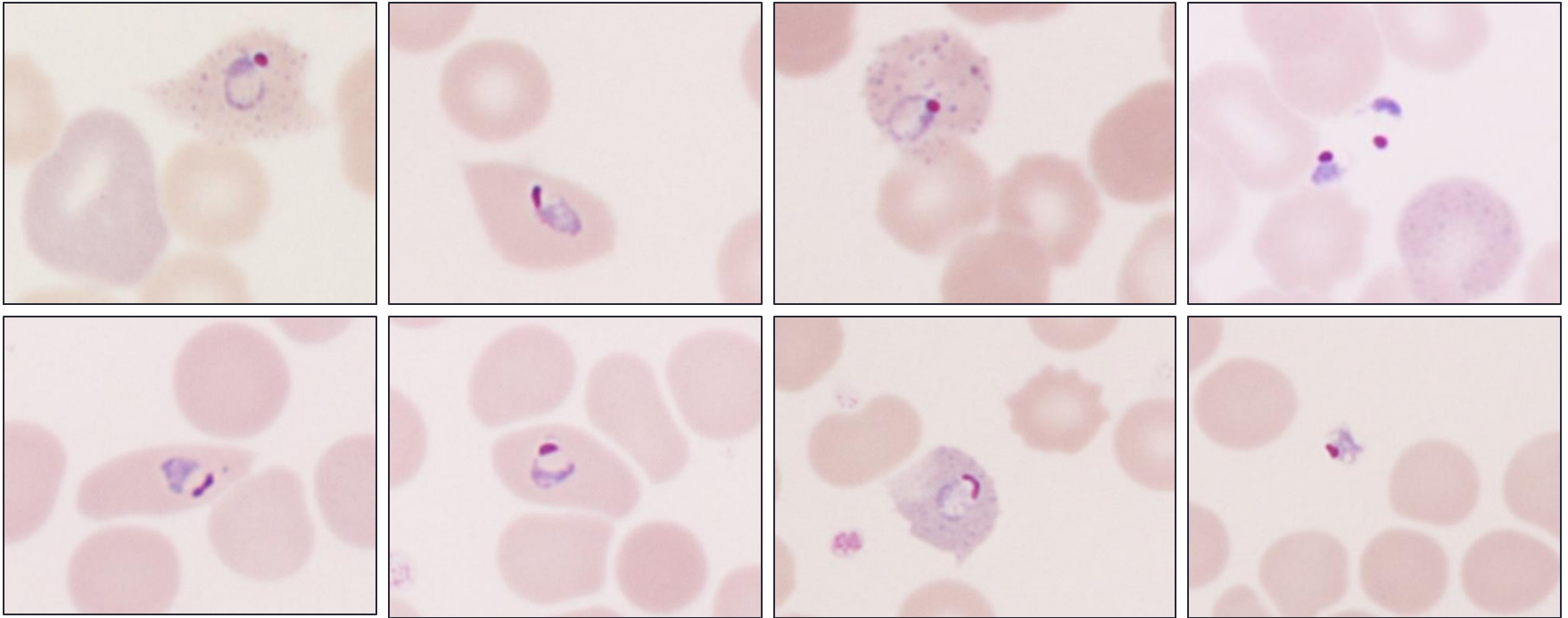
Ronde gametocyten met grove pigmentkorrels. Schüffnerse blos??

# Samenvatting

## Dikke druppel:

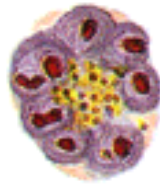
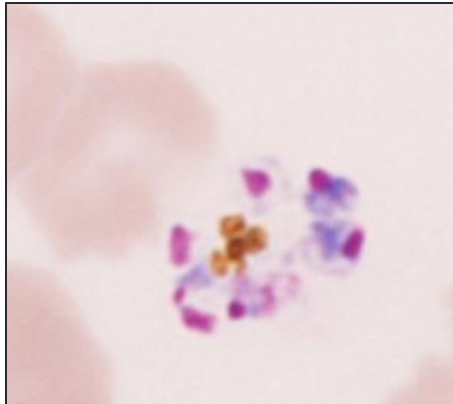
- Overwegend jonge trofozoieten (ringen) met vrij grote kernen.
- '*Fleshy*' cytoplasma zonder pigmentkorreltjes.
- Géén Schüffnese hof (blos).
- Enkele losmazige schizonten met duidelijk geel-zwarte brokken pigment en 3 tot 10 merozoieten.
- Ronde gametocyten met grove pigmentkorrels. Schüffnerse blos??
- Parasitemie 0,8%.

## Uitstrijk

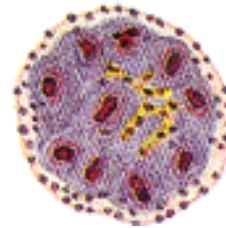
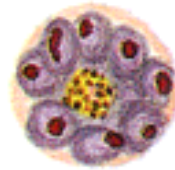


Ery's soms iets vergroot, géén Schüffnerse (basofiele?) stippeling géén Maurer's dots, géén pigmentkorreltjes in cytoplasma, soms rafelig uiteinde, soms ovaal van vorm.  
Extra-erythrocytaire trofo's.

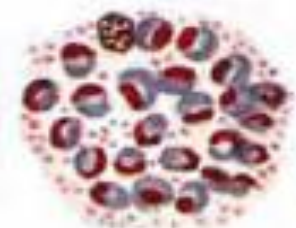
## Uitstrijk



*P.malariae*

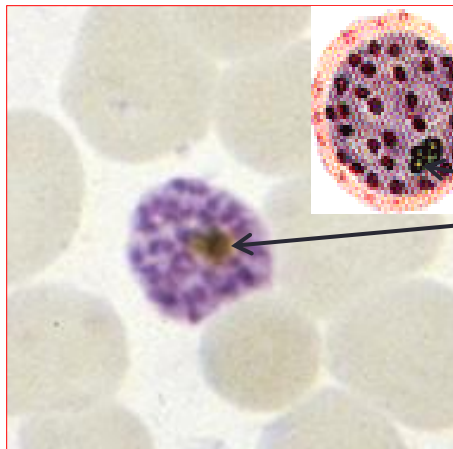


*P.ovale*



*P.vivax*

Enkele losmazige schizonten met duidelijk geel-zwarte brokken pigment (géén *P.falciparum*) 3 tot 10 merozoieten in niet zichtbare RBC's.



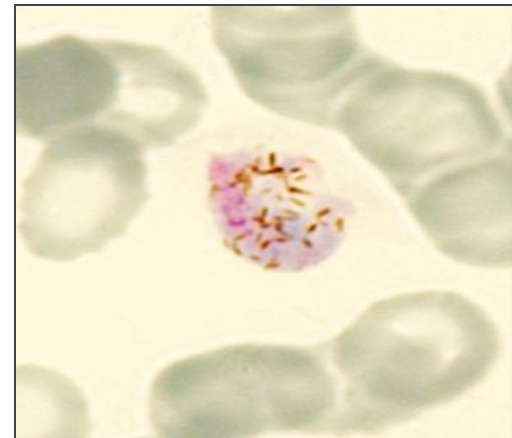
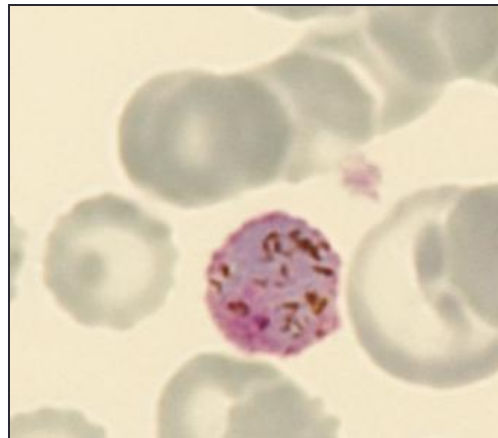
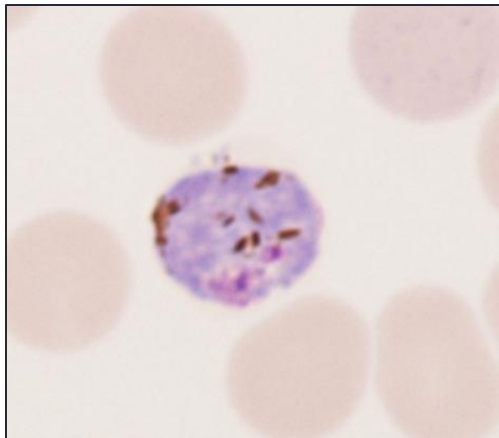
Pigment van *P.falciparum*

# Uitstrijk

Gametocyten van *P.vivax/P.ovale*

Gametocyten met grove pigmentkorrels passend bij tertiane malaria.

Vorm pigment in gametocyten van *P.vivax/P.ovale*:



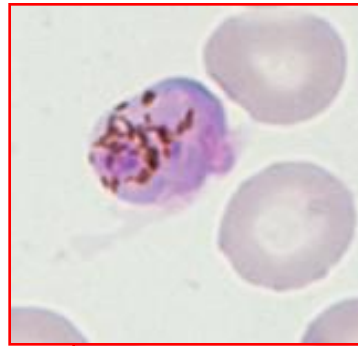


  
*P.malariae*

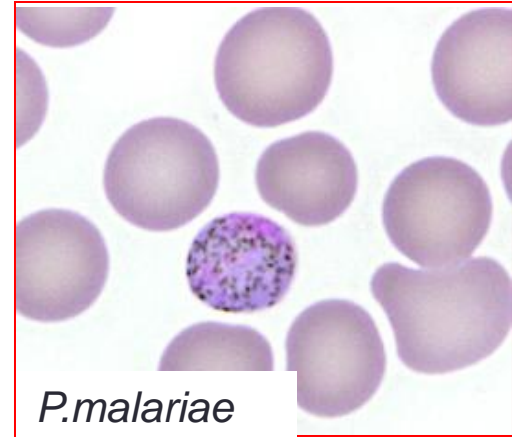
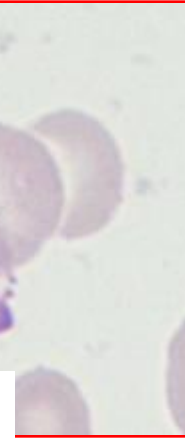


*P.vivax/P.ovale*

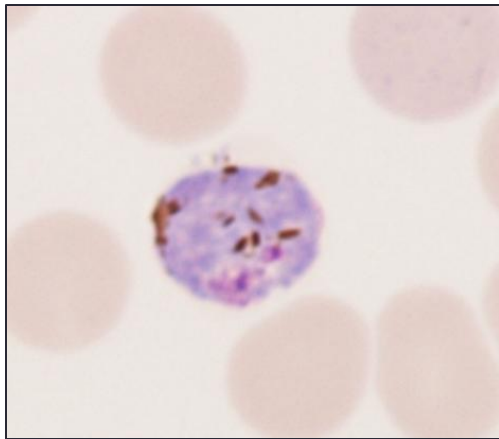
  
*P.falciparum*



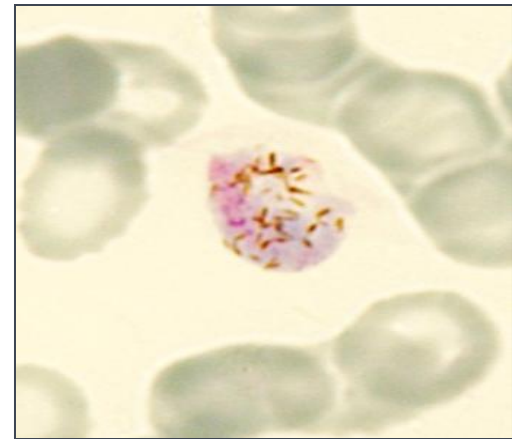
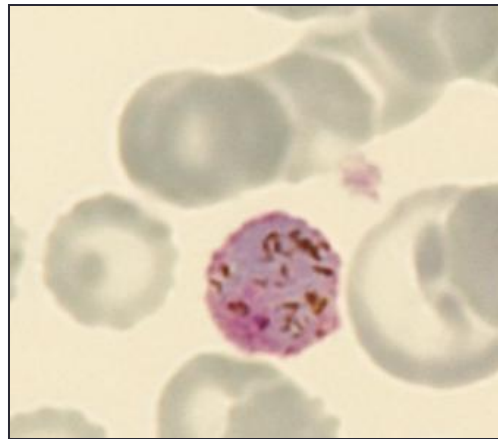
*P.falciparum*



*P.malariae*



*P.vivax/P.ovale*



# Samenvatting

## Uitstrijk:

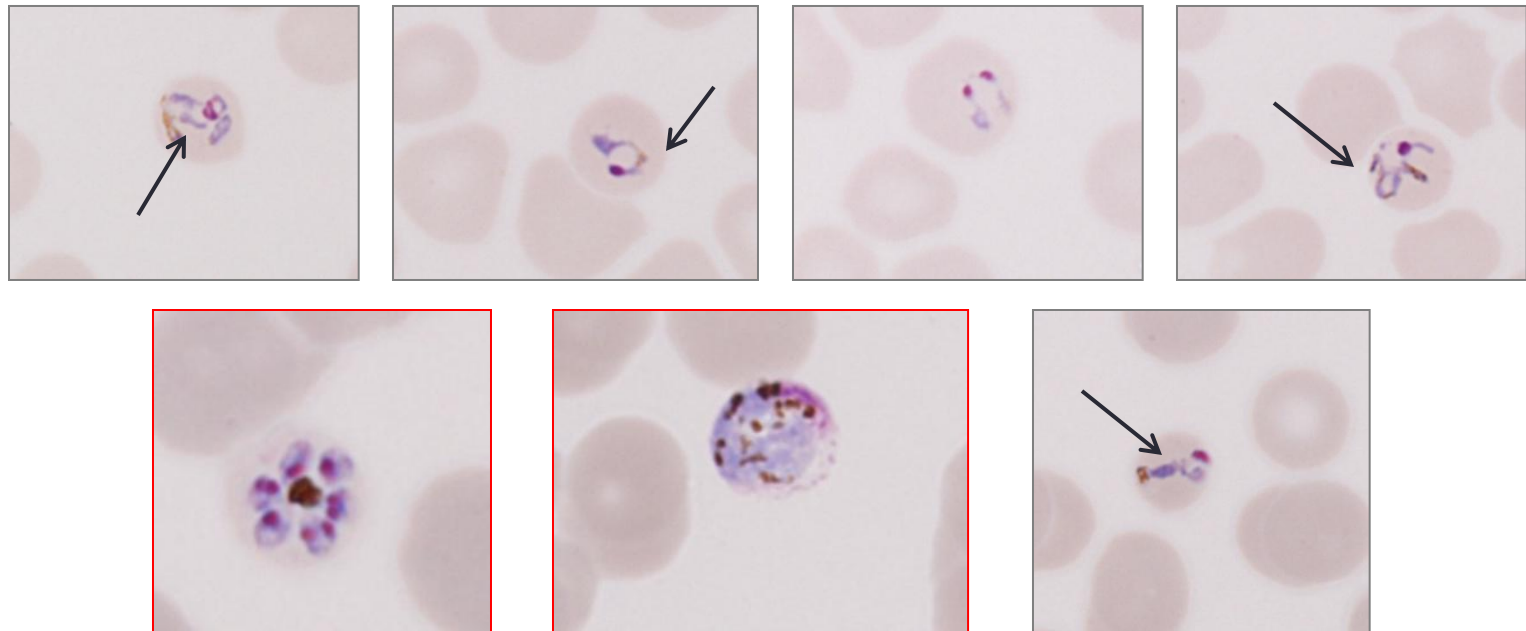
- Geïnfecteerde RBC's soms licht vergroot, soms ovaal van vorm en soms rafelige uiteinden.
- Soms (basofiele?) stippeling. Géén Maurer's dots.
- Hoge parasitemie (0,8%), overwegend jonge ringen. Cytoplasma '*Fleshy*' zonder pigmentkorreltjes. Extra-erythrocytaire trofo's aanwezig.
- Enkele losmazige schizonten met duidelijk geel-zwarte brokken pigment en 3 tot 10 merozoieten in niet zichtbare RBC's.
- Gametocyten met grove pigmentkorrels passend bij tertiane malaria.

Conclusie:

***P.ovale***

## *P.knowlesi*

Al vroeg in de cyclus malariapigment (evenals *P.malariae* )



# 2015-1 C bonus preparaat

(zonder punten beoordeling).

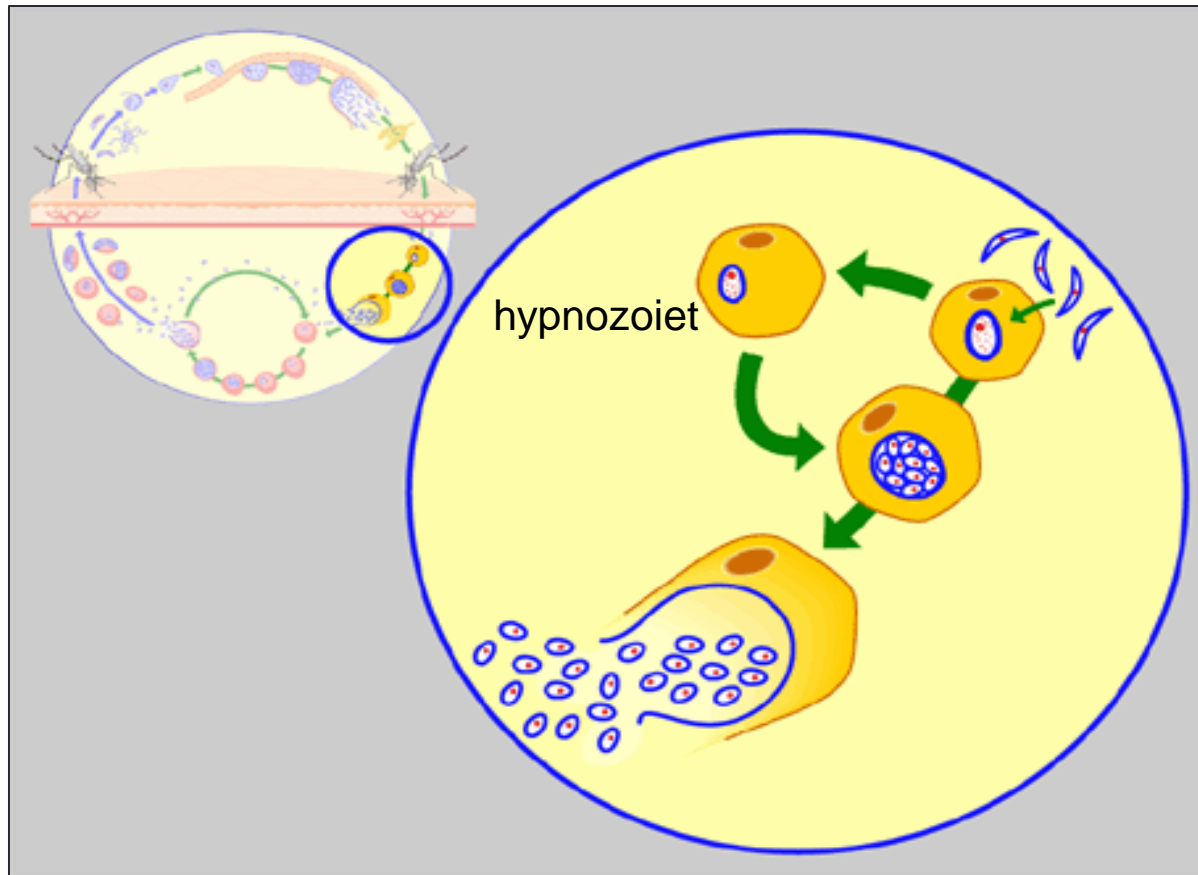
- Een 22-jarige Nederlandse vrouw meldt zich bij de huisarts met piekende koorts. Ze is gedurende 3 maanden in **Gabon (West Afrika!)** geweest en heeft toen malaria profylaxe gebruikt. Ze is nu 6 maanden terug in Nederland. Gezien het regelmatig koortspatroon vraagt de huisarts onderzoek op malaria aan.
- Materiaal: Giemsa gekleurde uitstrijk en dikke druppel.
- Vraag: onderzoek op bloedparasieten

# 2015-1 C bonus preparaat

(zonder punten beoordeling).

- Een 22-jarige Nederlandse vrouw meldt zich bij de huisarts met piekende koorts. Ze is gedurende 3 maanden in Gabon geweest en heeft toen malaria profylaxe gebruikt. Ze is nu 6 maanden terug in Nederland. Gezien het regelmatig koortspatroon vraagt de huisarts onderzoek op malaria aan.
- Materiaal: Giemsa gekleurde uitstrijk en dikke druppel.
- Vraag: onderzoek op bloedparasieten

# Hypnozoïeten



Bij *P. vivax* en *P. ovale* komen niet alle leverstadia tegelijkertijd tot ontwikkeling; enkele blijven als rustende ‘**hypnozoïeten**’ in de lever aanwezig.

Hypnozoïeten kunnen opnieuw malaria veroorzaken

- *P.vivax*: meestal na 1- 18 maanden
- *P.ovale*: meestal na 2 - 8 maanden  
soms echter pas na jaren (max. 4 jaar)

nooit eerder malaria gehad: = **uitgestelde eerste aanval.**

wèl eerder malaria gehad: = **recidief**



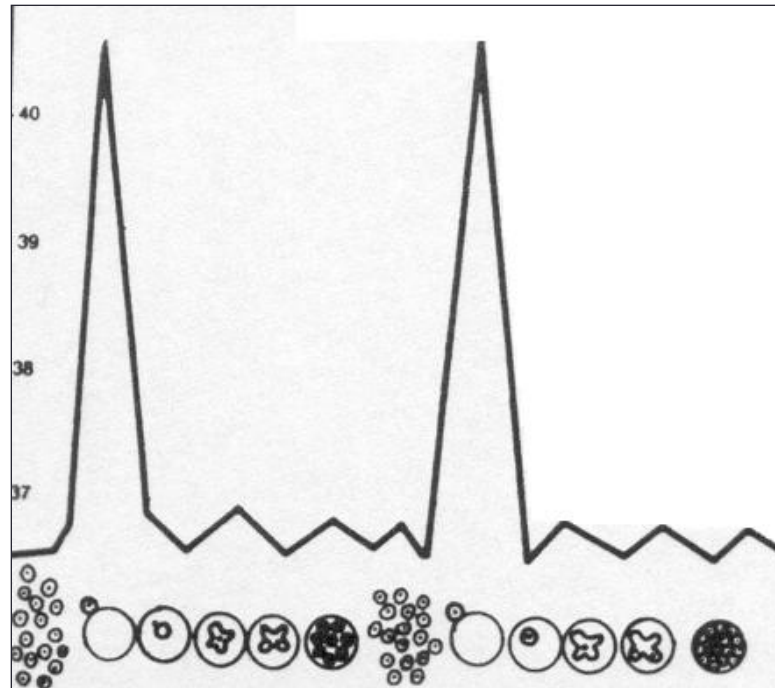
# 2015-1 C bonus preparaat

(zonder punten beoordeling).

- Een 22-jarige Nederlandse vrouw meldt zich bij de huisarts met **piekende koorts**. Ze is gedurende 3 maanden in Gabon geweest en heeft toen malaria profylaxe gebruikt. Ze is nu 6 maanden terug in Nederland. Gezien het regelmatig koortspatroon vraagt de huisarts onderzoek op malaria aan.
- Materiaal: Giemsa gekleurde uitstrijk en dikke druppel.
- Vraag: onderzoek op bloedparasieten

## Hoog aantal jonge trofozoieten?

*P.vivax* + *P.ovale*:  
Koortspieken om de 48 uur



Gesynchroniseerde cyclus, geprikt tijdens de koortspiek

# Invloed EDTA

- Voor het maken van bloedpreparaten is capillair bloed (vingerprik) het meest geschikt.
- Veneus bloed kan worden afgenomen in een buis met een anti-stollingsmiddel.
- Van alle beschikbare antistollingsmiddelen heeft **EDTA** de minste invloed op de kleuring.
- **De preparaten moeten zo snel mogelijk gemaakt worden, liefst binnen 30 minuten, maar zeker niet later dan één uur na afname.** De veranderingen die optreden in de parasieten en in de geparasiteerde rode bloedcellen door de aanwezigheid van EDTA geven gemakkelijk aanleiding tot foute diagnoses.

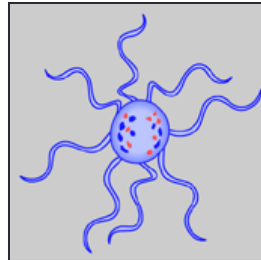
## Gevolgen van te lang wachten met uitstrijken van EDTA bloed (> 30 min.):

- De Schüffnerse stippeling kleurt slechter aan.
- De stippeling kan zelfs volledig afwezig zijn waardoor het onderscheid *P.ovale* – *P.malariae* moeilijk wordt.
- De grillige vormen van *P.vivax* trofozoïeten ronden zich af waardoor het onderscheid *P.vivax* - *P.ovale* niet of nauwelijks meer mogelijk is.
- Oudere vormen worden meestal meer aangetast dan jonge trofozoïeten. Rijpe schizonten kunnen uiteenvallen waardoor losse merozoïeten in het bloedpreparaat kunnen worden aangetroffen.
- Deze merozoïeten kunnen zich als ‘accolé-’ of als ‘tepel-’vormen aan de buitenkant van rode bloedcellen hechten waardoor verwarring ontstaat met *P. falciparum*.

## Gevolgen van te lang wachten met uitstrijken van EDTA bloed (> 30 min.):

Gametocyten van *P.falciparum* ronden zich af en kunnen worden verward met *P.malariae*.

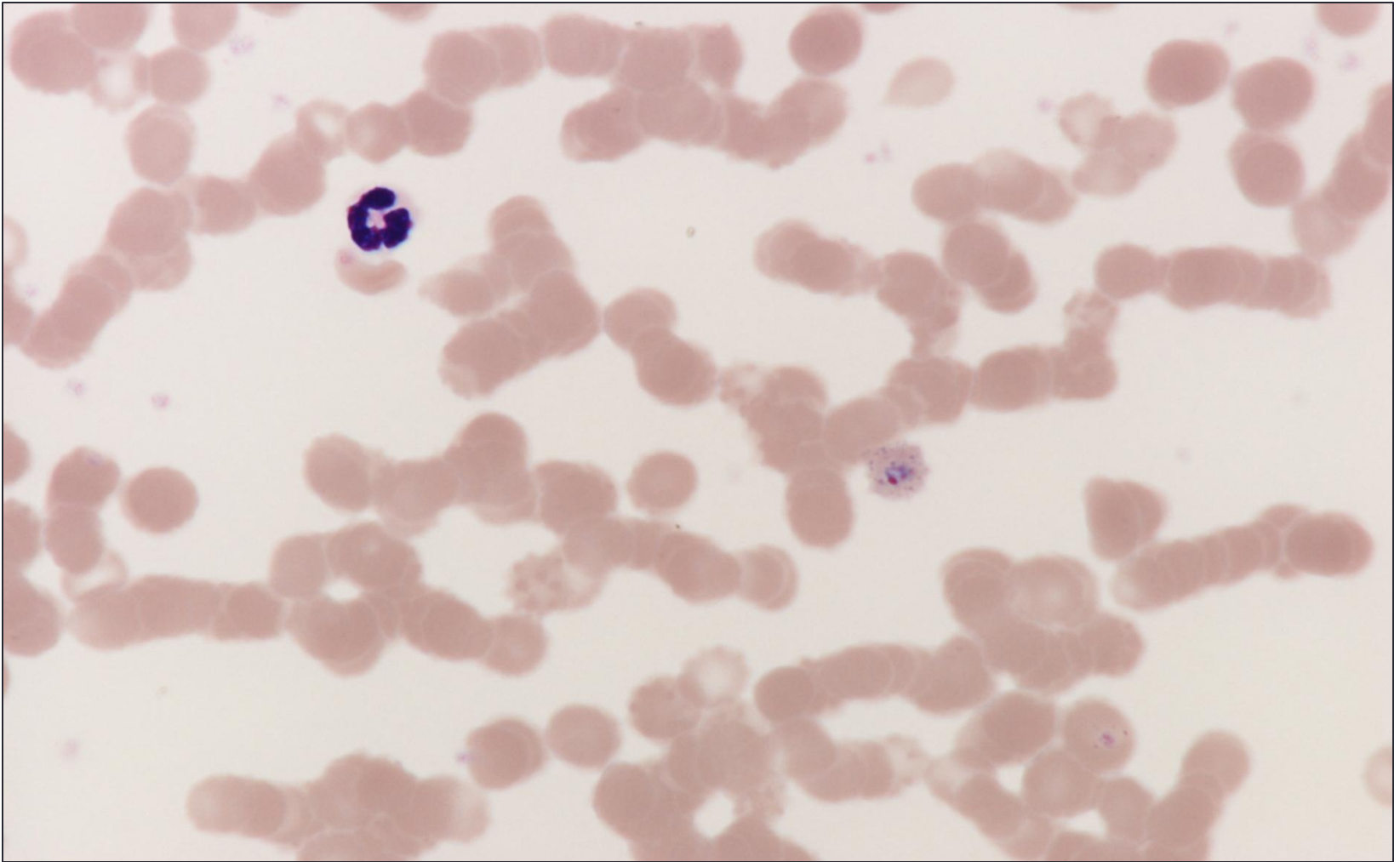
Mannelijke gametocyten kunnen tot exflagellatie overgaan.



Exflagellatie wordt veroorzaakt door het afkoelen van het EDTA-bloed tot  $< 30\text{ }^{\circ}\text{C}$  en de stijging van de pH (pH 7.7) door blootstelling aan de lucht (daling  $\text{pCO}_2$ ). Dit vormt voor rijpe gametocyten de trigger om tot bevruchting over te gaan. Dit is wat normaliter in de muggenmaag gebeurt!

Vrijgekomen microgameten kunnen in het bloed terechtkomen.

## Gevolgen EDTA bloed (> 30 min.):



Contouren van RBC's verdwijnen: tellen in de uitstrijk wordt moeilijker!

## Take home messages:

- Gesynchroniseerde cyclus: overwegend dezelfde stadia.
- Geprikt in de koortspiek: overwegend moeilijk te differentiëren jonge ringen. (Altijd prikken!!!!)
- Let op het malariapigment!!
- **EDTA-bloed:  
maak de preparaten binnen 30 minuten na afname!!**



***Hartelijk dank voor uw aandacht !***

*Vragen? Opmerkingen?  
Truusderks@hotmail.com*