Wat kan het zijn in het brein?

Klinische Werkgroep Parasitologie 20 januari 2014

Martijn den Reijer

Jaap van Hellemond

Casus

- Meneer L., 50 jaar, Kaapverdische afkomst
- Voorgeschiedenis: jicht, astma, prostatisme
- Reden van opname (oktober 2014): analyse van hersenlaesie

Anamnese

- 11 maart 2014: doorverwijzing naar Neurochirurg EMC
  - Sinds 7 maanden toenemend bifrontale hoofdpijn
  - Twee keer wegraking
  - Soms misselijkheid, braken
  - Soms dubbelzien, zien van bewegende stippen
  - Vier jaar geleden zou al MRI-hersenen zijn gemaakt i.v.m. duizeligheid en kortdurend niets kunnen zien

Anamnese

- Sociaal
  - Binnenvaartschipper
  - Hertrouwd, 5 kinderen

- Reizen
  - Maandelijks naar familie in Luxenburg
  - Twee jaar geleden voor het laatst in Kaapverdië geweest

- Bij neurologisch onderzoek geen afwijkingen

MRI beelden

- Verwijding laterale en derde ventrikels; triventriculaire hydrocephalus

3-3-2014

MRI beelden

- Cysteuze laesie met geringe wandaankleuring in de thalamusregio links, eiwitrijke inhoud zonder solide componenten

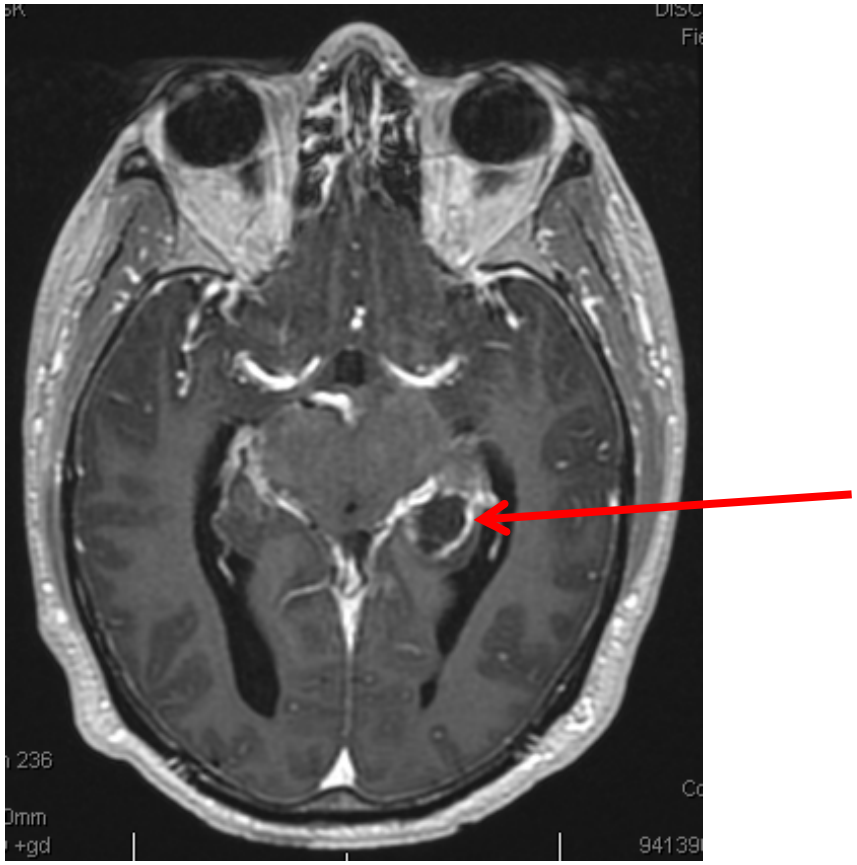

19-3-2014

MRI beelden

- Tevens laesie intra- en suprasellair met ringvormige aankleuring

30-6-2014

Differentiaal diagnose

- Maligniteit
  - Lymfoom, astrocytoom, metastase, langerhanscelhistiocytose
- Infectieus
  - Mycobacterieel, schimmel, banaal
- Inflammatoir
  - Sarcoidose
- Vaatmalformatie

Beloop

- 14 maart onderzoek oogarts: bilateraal papiloedeem
- 17 maart start dexamethason 2dd 4mg waarop klinische verbetering
- 19 maart overleg neuro-oncologie tumorwerkgroep
  - Verdere liqour diagnostiek
  - Plaatsing ventriculo-peritoneale drain

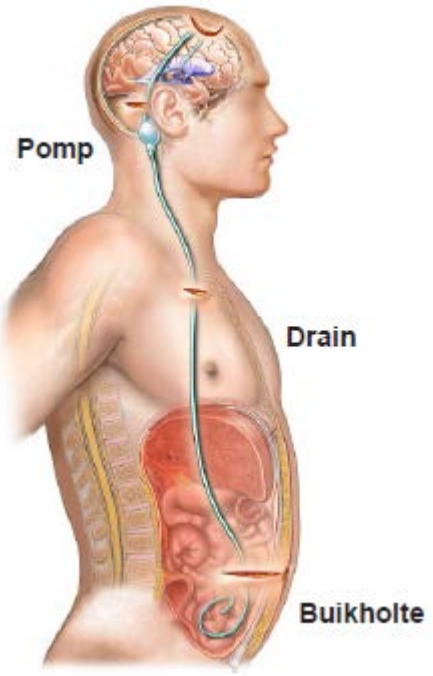

Liqour diagnostiek

- 2 april
  - Cytologie: celarm, lijkt geen maligniteit
  - Microbiologie: TBC en banale kweek negatief
  - Chemie: erytrocyten 1000, leukocyten 6, eosinofielen niet bepaald

- 7 mei
  - Microbiologie: banale kweek negatief
  - Chemie: erytrocyten 2000, leukocyten 27, eosinofielen 0

Liqour diagnostiek

- 3 juli
  - Cytologie: fors reactief beeld met plasma cellen en opvallende eosinofilie
  - Microbiologie: TBC, banale kweek, schimmelkweek negatief
  - Chemie: erytrocyten <500, leukocyten 1043, eosinofielen 123

- 17 juli
  - Cytologie: conform 3 juli
  - Microbiologie: conform 3 juli
  - Chemie: erytrocyten <500, leukocyten 858, eosinofielen 95

  - Aanvullend PA onderzoek: mutatie in BRAF codon 600

Beloop

- 14 oktober: opname voor analyse Langerhanscelhistiocytose
  - Uitsluiten infectieuze oorzaak

Differentiaal diagnose

- Maligniteit
  - Langerhanscelhistiocytose, lymfoom, astrocytoom, metastase
- Infectieus
  - Mycobacterieel, schimmel, banaal
- Inflammatoir
  - Sarcoidose
- Vaatmalformatie

Differentiaal diagnose

- Maligniteit
  - Langerhanscelhistiocytose, lymfoom, astrocytoom, metastase
- Infectieus
  - Mycobacterieel, schimmel, banaal, **viraal (HIV), parasitair (toxoplasmose, neurocysticercose, echinococcose, coenurose, neurale schistosomiasis)**
- Inflammatoir
  - Sarcoidose
- Vaatmalformatie

Beloop

- Parasitologische serologie oktober 2014
  - Toxoplasma IgG 26.8 (zwak positief) IgM <3 (negatief)
  - Schistosoma anti-ei antistoffen negatief, anti-worm antistoffen grenswaarde
  - Echinococcen antistoffen (indirecte haemagglutinatie, ELISA en blot) sterk positief
  - *Taenia solium* antistoffen en antigeen sterk positief

Beloop

- Tweede serum: *T. solium* immunoblot en antigeen opnieuw sterk positief
- Liqour (via drain): *T. solium* DNA negatief, antigeen positief
- Conclusie: bewezen neurocysticercose

Cysticercose

- Cysticerci: larvaal tussenstadium van *Taenia solium* (gewapende- of varkenslintworm)
  - Bij mens in elk orgaan mogelijk, m.n. subcutaan en in hersenen
  - Cysticerci in mens niet gevormd bij *Taenia saginata* (ongewapende- of runderlintworm)

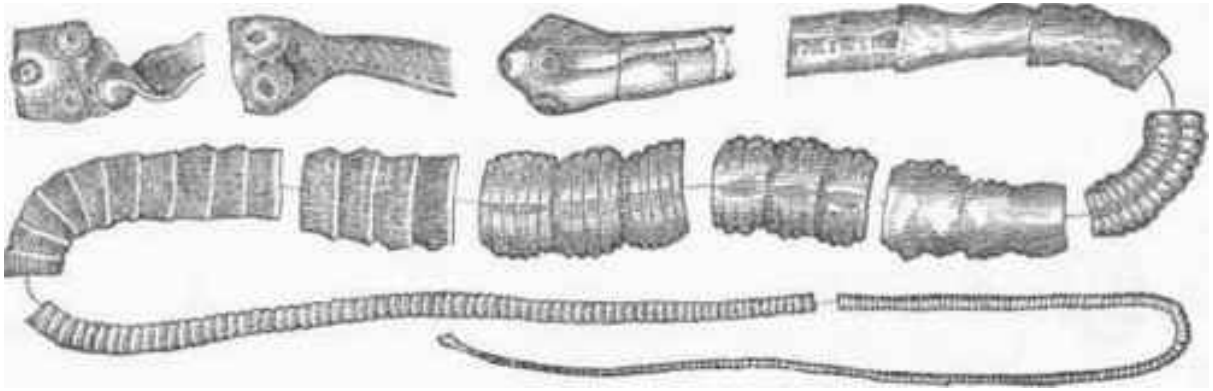

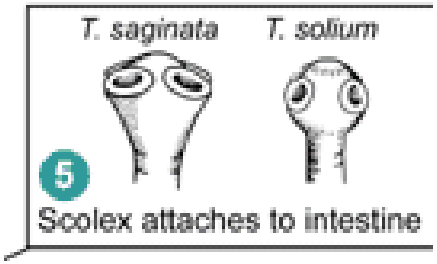

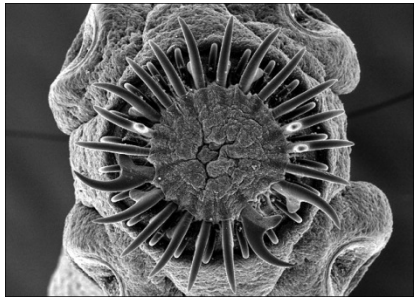

Cysticercose: levenscyclus

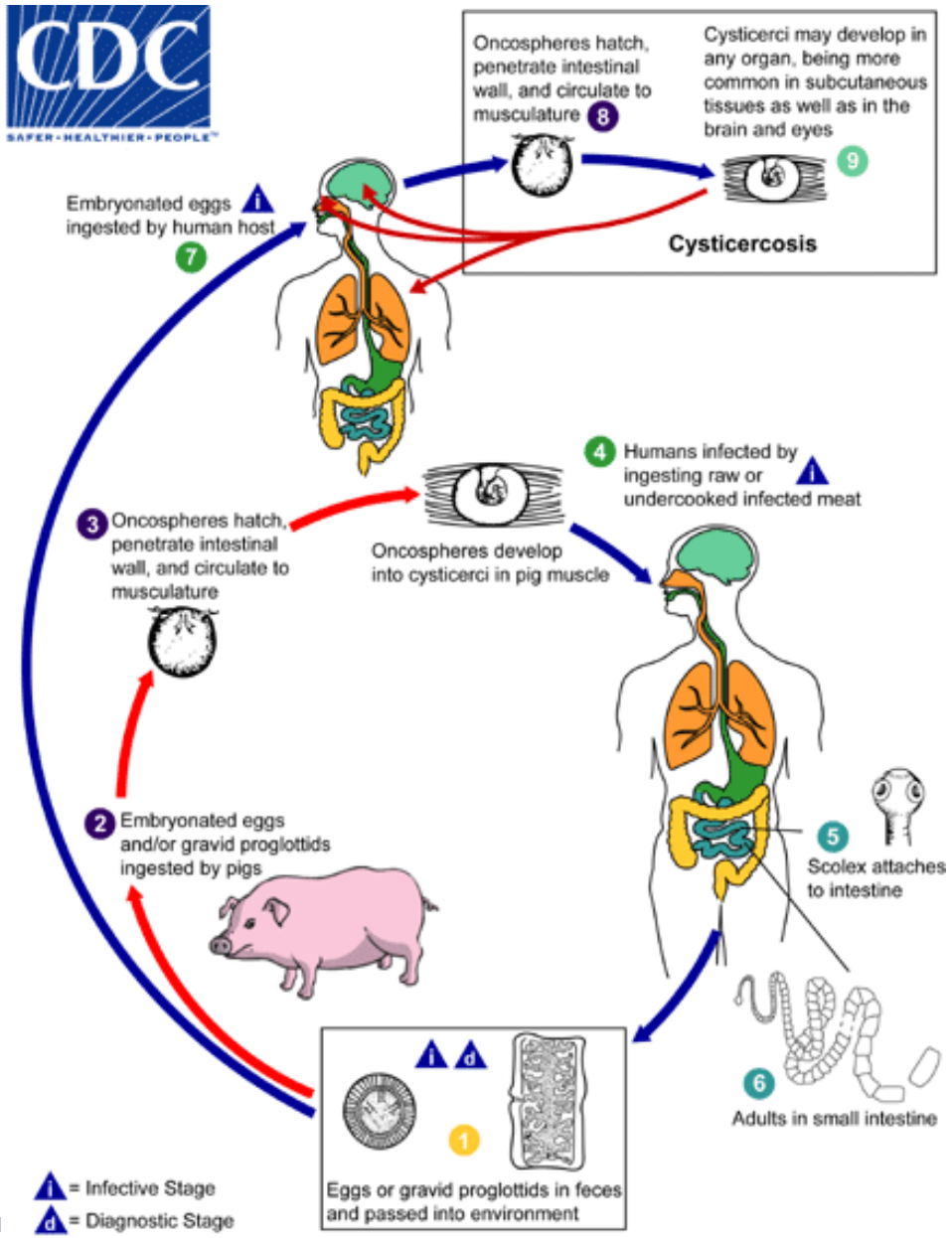

Taenia infecties ook in Nederland

Opmerkelijk!

Op 31 maart 2014 werd deze lintworm gevonden in het laboratorium van Star-MDC. De worm was afkomstig van een 43 jarige man uit Rotterdam, en werd aangeleverd in een jampotje. De worm was circa 40 cm lang.

Parasiet: De lintworm die in Nederland endemisch voorkomt is de Taenia saginata en deze kan vijf tot tien meter lang worden. De embryo's en larven ontwikkelen zich in het spierweefsel van een rund of varken. Door het eten van besmet rauw of niet goed doorbakken rundvlees kunnen deze het menselijk lichaam binnenkomen. Ze hechten zich vast aan de darmwand, waarna er zogenaamde proglottiden uit groeien die eitjes produceren. Deze stukken breken af en verlaten het lichaam via de ontlasting. Er zijn geen gegevens bekend over het aantal infecties in Nederland. Afgaande op het gebruik van medicijnen die alleen bij lintworminfecties worden voorgeschreven, gaat het om een paar duizend gevallen per jaar. *



Diagnostiek: Meestal op grond van waarnemingen van de patiënt dat enkele proglottiden uit de anus kruipen of op de ontlasting aanwezig zijn. In het laboratorium kan de diagnose worden gesteld door het aantonen van proglottiden of de eieren.

Symptomen: De runderlintworm veroorzaakt nauwelijks klachten. Soms wat milde buikklachten en het uit de anus kruipen van de proglottiden kan jeuk geven.

Behandeling: Niclosamide of Praziquantel

Diagnostiek Monitor; Star MDC oktober 2014

Cysticercose: epidemiologie

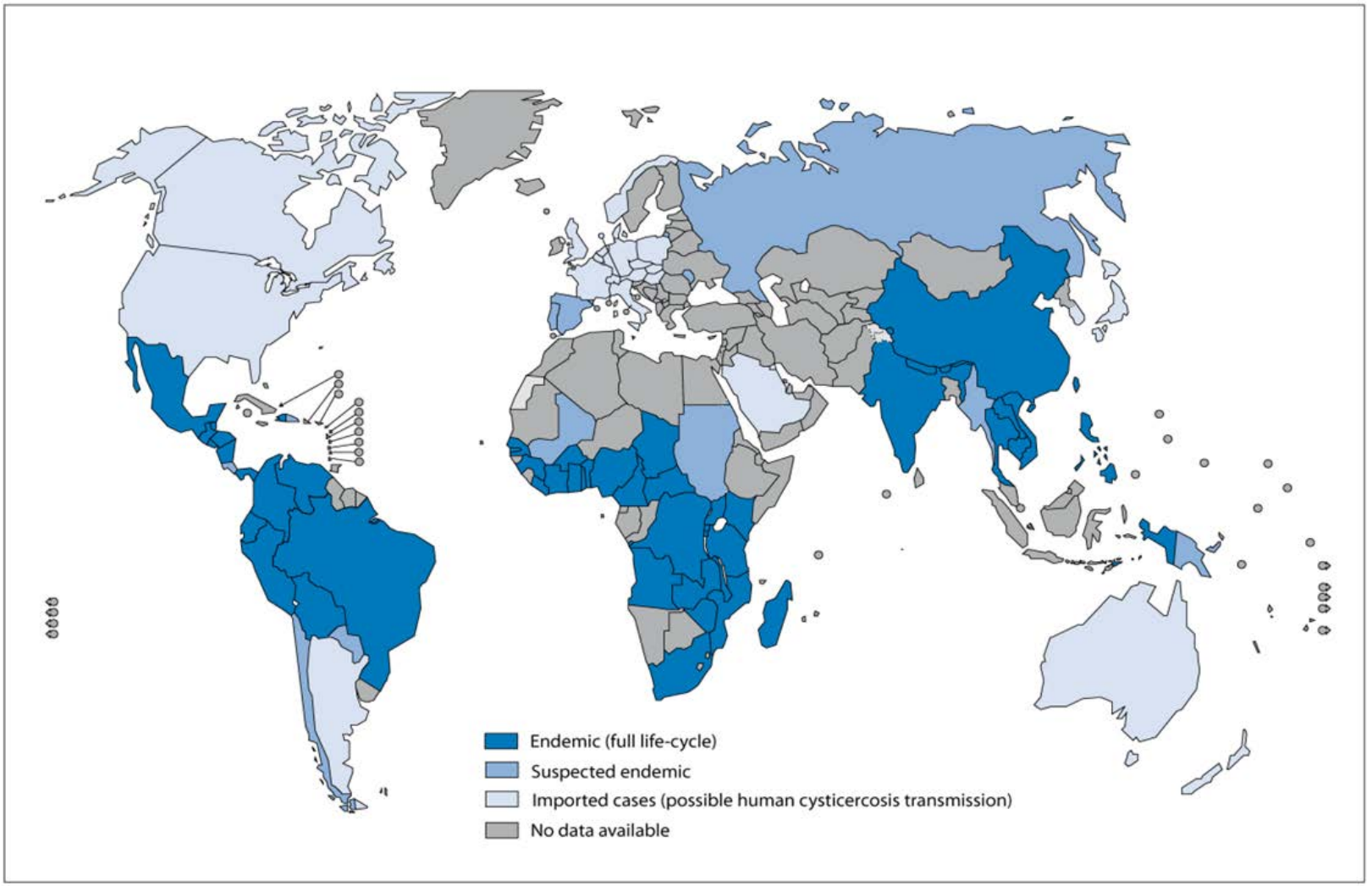

The boundaries and names shown and the designations used on this map do not imply the expression of any opinion whatsoever on the part of the World Health Organization concerning the legal status of any country, territory, city or area or of its authorities, or concerning the delimitation of its frontiers or boundaries. Dotted lines on maps represent approximate border lines for which there may not yet be full agreement. © WHO 2010. All rights reserved

Data Source: World Health Organization
Map Production: Control of Neglected Tropical Diseases (NTD)
World Health Organization

World Health Organization

Cysticercose: kliniek

- Klinische presentatie maanden tot jaren (>30 jaar) na infectie
  - Veroorzaakt door ontstekingsreactie rond afstervende cysticerci

- Afhankelijk van lokalisatie, aantal en grootte van cysticerci

- Neurocysticercose (intra- of extraparenchymaal)
  - Asymptomatisch
  - Hoofdpijn en insulten
  - Hersenoedeem en obstructie hydrocephalus
  - Meningitis
  - Cerebrovasculair accident

UpToDate

Neurocysticercose: diagnostiek algemeen

- Voor belangrijk deel klinische diagnose

- Aanvullend onderzoek
  - Perifere eosinofilie meestal afwezig
  - Feces meestal negatief voor eieren: levende worm is niet (meer) aanwezig

- Afwijkingen in liqour
  - Licht verhoogd leukocyten aantal
  - Bij arachnoiditis of ventriculitis: pleiocytose (incl. eosinofielen), verhoogd eiwit, verlaagd glucose

UpToDate

Neurocysticercose: diagnostiek beeldvorming

- Identificatie van scolex is pathognomisch

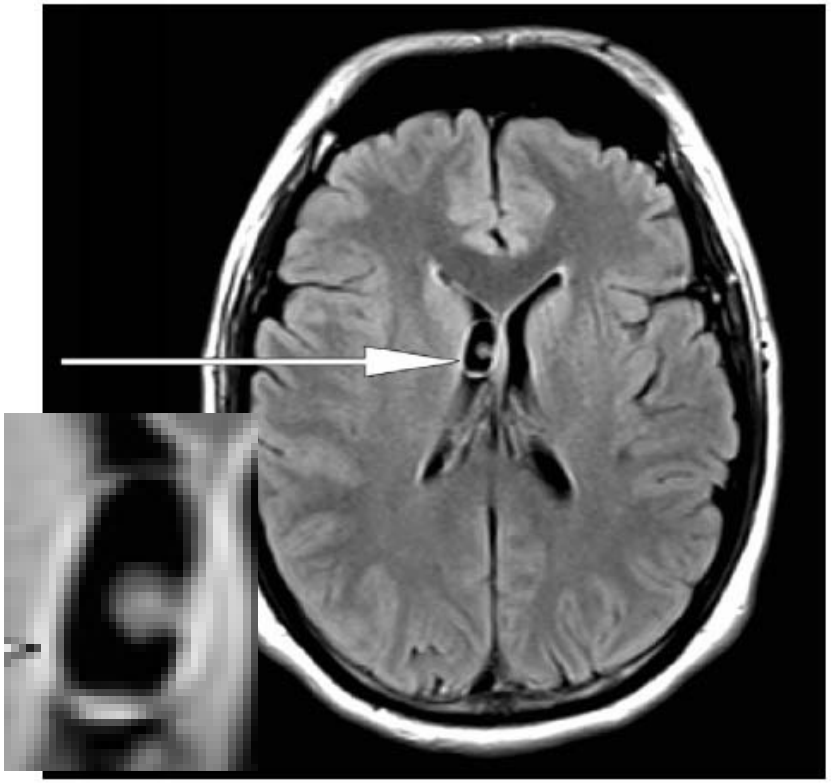

Fig. 4 Cyst with scolex within the lateral ventricle on T1-weighted MRI

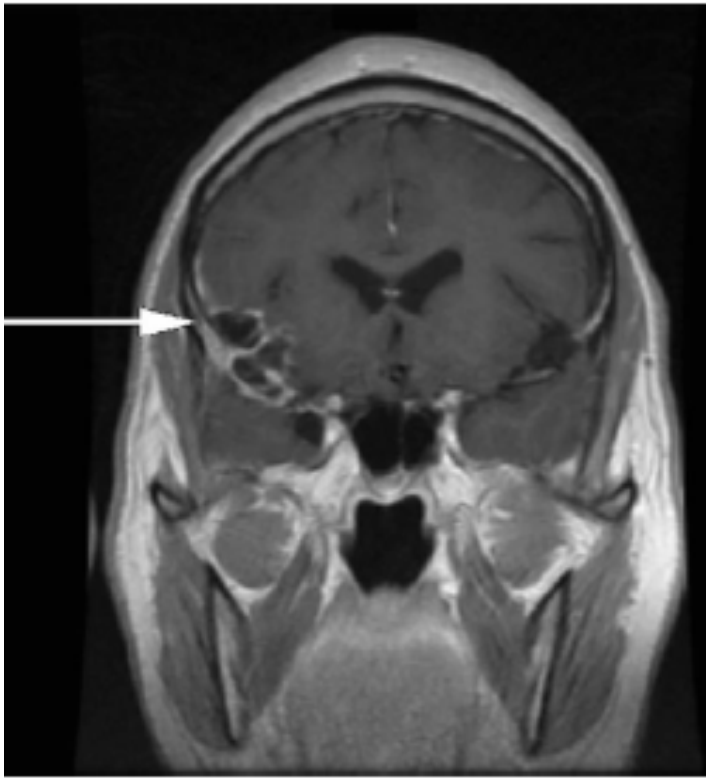

Coyle C M; Curr Infect Dis Rep 2014 (16): 437

Neurocysticercose: diagnostiek serologie

- Antistoffen (immunoblot)
  - Sensitiviteit 83-100%, specificiteit 99.4%
  - Sensitiviteit afhankelijk van aantal en activiteit van laesies
  - Kan positief blijven jaren na afsterven van parasiet

- Antigeen (ELISA)
  - Sensitiviteit en specificiteit vergelijkbaar met immunoblot
  - Wordt sneller negatief na behandeling (~3 maanden)

- PCR
  - Hoogste sensitiviteit (96%), specificiteit 80-100%

Michelet L et al; J Clin Microbiol. 2011;49(1):195-200

Diagnosis of cysticercosis

Revised diagnostic criteria for neurocysticercosis	
Categories of criteria	**Criteria**
Absolute	Histologic demonstration of the parasite from biopsy of a brain or spinal cord lesion
	Cystic lesions showing the scolex on CT or MRI
	Direct visualization of subretinal parasites by funduscopic examination
Major	Lesions highly suggestive of neurocysticercosis on neuroimaging studies*
	Positive serum EITB• for the detection of anticysticercal antibodies
	Resolution of intracranial cystic lesions after therapy with albendazole or praziquantel
	Spontaneous resolution of small single enhancing lesionsΔ
Minor	Lesions compatible with neurocysticercosis on neuroimaging studies◇
	Clinical manifestations suggestive of neurocysticercosis§
	Positive CSF ELISA for detection of anticysticercal antibodies or cysticercal antigens
	Cysticercosis outside the CNS¥
Epidemiologic	Evidence of a household contact with *Taenia solium* infection
	Individuals coming from or living in an area where cysticercosis is endemic
	History of frequent travel to disease-endemic areas

Revised degrees of certainty for the diagnosis of neurocysticercosis	
Diagnostic certainty	**Criteria**
Definitive	Presence of one absolute criterion
	Presence of two major plus one minor and one epidemiologic criterion
Probable	Presence of one major plus two minor criteria
	Presence of one major plus one minor and one epidemiologic criterion
	Presence of three minor plus one epidemiologic criterion

The presence of two different lesions highly suggestive of neurocysticercosis on neuroimaging studies should be considered as two major diagnostic criteria. However, positive results in two separate types of antibody detection tests should be interpreted only on the basis of the test falling in the highest category of diagnostic criteria.

Del Brutto OH et al; Neurology. 2001;57(2):177

Neurocysticercose: behandeling

- Intraparenchymale cysticerci
  - albendazol po 400mg 2dd + praziquantel 25mg/kg 2dd voor 10 dagen

Efficacy of combined antiparasitic therapy with praziquantel and albendazole for neurocysticercosis: a double-blind, randomised controlled trial

Hector H Garcia, Isidro Gonzales, Andres G Lescano, Javier A Bustos, Mirko Zimic, Diego Escalante, Herbert Saavedra, Martin Gavidia, Lourdes Rodriguez, Enrique Najar, Hugo Umeres, E Javier Pretell, for The Cysticercosis Working Group in Peru

Summary

Background Neurocysticercosis causes a substantial burden of seizure disorders worldwide. Treatment with either praziquantel or albendazole has suboptimum efficacy. We aimed to establish whether combination of these drugs would increase cysticidal efficacy and whether complete cyst resolution results in fewer seizures. We added an increased dose albendazole group to establish a potential effect of increased albendazole concentrations.

Lancet Infect Dis 2014; 14: 687–95

Published Online July 4, 2014

Neurocysticercose: behandeling

- Intraventriculaire cysticerci
  - Endoscopische verwijdering
  - Albendazol + praziquantel (nog beperkte evidence)
    - Start corticosteroïden 1 dag vóór therapie (dexamethason 1ste keus)
    - Eventueel combineren met anti epilepticum

Coyle C M; Curr Infect Dis Rep 2014 (16): 437

Beloop

- 30 juni 2014
  - MRI: t.o.v. maart afname van cysteuze laesie thalamus onder dexamethason
- 4 november
  - start dexamethason gevolgd door albendazol + praziquantel
  - MRI: geen suprasellaire laesie meer, laesie thalamus verder verkleind, toename hydrocephalus
- 12 november
  - Klinisch goed, ontslag

Dankwoord

- RIVM Bilthoven
  - Titia Kortbeek
- ITG Antwerpen
  - Marjan van Esbroeck
- Erasmus MC
  - Maurits van Meer